FACULTÉ DE MÉDECINE DE PARIS

ANNÉE 1961

# THÈSE

N° 870

POUR LE

# DOCTORAT EN MÉDECINE

(Diplôme d'État)

PAR

Pierre BOUTIN

né le 30 Novembre 1927 à Mairé-Lévescault (Deux-Sèvres)

Présentée et soutenue publiquement le : 1961

## INTERET DE LA MYOMECTOMIE PENDANT LA GROSSESSE OU ASSOCIEE A LA CESARIENNE PRATIQUEE A TERME

Etude de 71 Observations de femmes enceintes porteuses de myomes volumineux ou multiples

Président : M. FUNCK-BRENTANO, Professeur.

ÉDITIONS A. G. E. M. P. — 8, RUE DANTE - PARIS-V

FACULTÉ DE MÉDECINE DE PARIS

ANNÉE 1961 — THÈSE N° —

POUR LE

# DOCTORAT EN MÉDECINE

(Diplôme d'État)

PAR

Pierre BOUTIN

né le 30 Novembre 1927 à Mairé-Lévescault (Deux-Sèvres)

Présentée et soutenue publiquement le :

## INTERET DE LA MYOMECTOMIE PENDANT LA GROSSESSE OU ASSOCIEE A LA CESARIENNE PRATIQUEE A TERME

Etude de 71 Observations de femmes enceintes porteuses de myomes volumineux ou multiples

R. UNIV. BIBLIOTHEEK LEIDEN

Président : M. FUNCK-BRENTANO, Professeur.

ÉDITIONS A. G. E. M. P. — 8, RUE DANTE - PARIS-V

Digitized by the Internet Archive
in 2026

https://archive.org/details/IA41553817_0051

# FACULTÉ DE MÉDECINE DE PARIS

**PROFESSEURS**

1-10-1960

## PROFESSEURS HONORAIRES :

MM. Aubin (A.), Bénard (H.), Bulliard (H.), Cadenat (F.), Chabrol (E.), Champy (C.), Debré (R.), Gastinel (P.), Guillain (G.), Halphen (E.), Hazard (R.), Heuyer (G.), Lantuejoul (P.), Laroche (G.), Lévy-Solal (E.), Lian (C.), Loeper (M.), Marion (G.), Mathieu (P.), Mocquot (P.), Mondor (H.), Monod (R.), Moreau (R.), Olivier (E.), Pasteur Vallery-Radot, Petit-Dutaillis, Richet (C.), Strohl (A.), Tanon (L.).

DOYEN . . . . . Léon BINET.
*Membre de l'Institut*

ASSESSEUR. . . . . Jean VERNE.

## I. — PROFESSEURS

| | | MM. |
|---|---|---|
| Anatomie | | DELMAS (A.) |
| Anatomie pathologique | | DELARUE (J.) |
| Anesthésiologie | | BAUMANN (J.) |
| Biochimie médicale | | JAYLE (M. F.) |
| » » (Profr à titre personnel) | | ETTORI (J.) |
| » » (Profr à titre personnel) | | SCHAPIRA (G.) |
| Biologie appliquée à l'Education physique et aux Sports | | CHAILLEY-BERT (P.) |
| Biologie médicale | | FAUVERT (R.) |
| » » (Profr à titre personnel) | | BOURLIÈRE (F.) |
| Cancérologie médicale et sociale | | BERNARD (J.) |
| Clinique carcinologique chirurgicale (Necker) | | REDON (H.) |
| Clinique cardiologique (Broussais) | | MOUQUIN (M.) |
| Cliniques chirurgicales | Beaujon | SICARD (A.) |
| | Cochin | N. |
| | Hôtel-Dieu | PATEL (J.) |
| | Pitié | CORDIER (G.) |
| | Saint-Antoine | GOSSET (J.) |
| | Salpêtrière | MOULONGUET (P.) |
| | Tenon | LORTAT-JACOB (J.-L.) |
| Clinique de chirurgie infantile et orthopédique (Enfants-Malades) | | FÈVRE (M.) |
| Clinique chirurgicale orthopédique et réparatrice (Cochin) | | MERLE D'AUBIGNÉ (R.) |
| Clinique de chirurgie cardio-vasculaire (Broussais) | | GAUDART-D'ALLAINES (F. de) |
| Clinique de chirurgie pleuro-pulmonaire (Laënnec) | | MATHEY (J.) |
| Clinique endocrinologique (Pitié) | | DECOURT (J.) |
| Clinique de génétique médicale (Enfants-Malades) | | LAMY (M.) |
| Clinique gynécologique (Broca) | | FUNCK-BRENTANO (P.) |
| Clinique des maladies cutanées et syphilitiques (St-Louis) | | DEGOS (R.) |
| Clinique des maladies des enfants (Enfants-Malades) | | CATHALA (J.) |
| Clinique des maladies infectieuses (Claude-Bernard) | | MOLLARET (P.) |
| Clinique des maladies mentales et de l'encéphale (Ste-Anne) | | DELAY (J.) |
| Clinique des maladies métaboliques (Necker) | | HAMBURGER (J.) |
| Clinique des maladies du sang (Broussais) | | MARCHAL (G.) |
| Clinique des maladies du système nerveux (Salpêtrière) | | N. |
| Cliniques médicales | Boucicaut | LENÈGRE (J.) |
| | Broussais | SOULIÉ (P.) |
| | Cochin | JUSTIN-BESANÇON (L.) |
| | Cochin | BROUET (G.) |
| | Hôtel-Dieu | BARIÉTY (M.) |
| | Pitié | DREYFUS (G.) |
| | St-Antoine | KOURILSKY (R.) |
| Clinique médicale d'hydrologie thérapeutique et climatologie (Bichat) | | DEBRAY (C.) |
| Clinique médicale propédeutique (Broussais) | | GENNES (L. de) |
| Clinique médico-sociale du diabète sucré et des maladies de la nutrition (Hôtel-Dieu) | | DEROT (M.) |
| Clinique de neuro-chirurgie (Pitié) | | DAVID (M.) |
| Clinique neurologique (Salpêtrière) | | GARCIN (R.) |
| Cliniques obstétricales | Baudelocque | LACOMME (M.) |
| | Foch (Suresnes) | MERGER (R.) |
| Clinique obstétricale et gynécologique (Port-Royal) | | VARANGOT (J.) |
| Clinique ophtalmologique (Hôtel-Dieu) | | RENARD (G.) |
| Clinique oto-rhino-laryngologique (Lariboisière) | | AUBRY (M.) |
| Clinique de pédiatrie et de puériculture (St-Vincent-de-Paul) | | LELONG (M.) |
| Clinique de pédiatrie Sociale (Enfants-Malades) | | MARIE (J.) |
| Clinique de pneumo-phtisiologie (Laënnec) | | BERNARD (E.) |
| Clinique psychiatrique infantile (Salpêtrière) | | MICHAUX (L.) |
| Clinique de rhumatologie médicale et sociale (Cochin) | | COSTE (F.) |
| Clinique stomatologique (Pitié) | | DECHAUME (M.) |
| Clinique thérapeutique chirurgicale (Vaugirard) | | N. |
| Clinique thérapeutique médicale (St-Antoine) | | LEMAIRE (A.) |
| Clinique urologique (Cochin) | | N. |
| Embryologie | | GIROUD (A.) |
| » (Profr à titre personnel) | | TUCHMANN-DUPLESSIS (H.) |
| Histoire de la médecine et de la chirurgie (Lariboisière) | | SÈZE (S. de) |
| Histologie | | VERNE (J.) |

| | MM. |
|---|---|
| Hygiène et clinique de la première enfance (Trousseau) | TURPIN (R.) |
| Hygiène et médecine préventive | JOANNON (P.) |
| » » (Profr à titre personnel) | DEPARIS (M.) |
| Médecine du Travail | DESOILLE (H.) |
| Médecine légale | PIÉDELIÈVRE (R.) |
| Microbiologie (Bactériologie et virologie) | FASQUELLE (R.) |
| Parasitologie | GALLIARD (H.) |
| » (Profr à titre personnel) | BRUMPT (L. C.) |
| Pathologie chirurgicale | COUVELAIRE (R.) |
| » » (Profr à titre personnel) | LAURENCE (G.) |
| Pathologie exotique | LAVIER (G.) |
| Pathologie expérimentale et comparée | MERKLEN (F.-P.) |
| Pathologie médicale | MILLIEZ (P.) |
| Pathologie respiratoire | TURIAF (F.) |
| Pathologie et thérapeutique générales | BOUDIN (G.) |
| Pharmacologie | CHEYMOL (J.) |
| » (Profr à titre personnel) | LÉVY (Mlle J.) |
| Physiologie | BINET (L.) |
| » (Profr à titre personnel) | BARGETON (D.) |
| » ( » » ) | PARROT (J) |
| Physiologie et pathologie obstétricale | LEPAGE (F.) |
| Physique médicale | DOGNON (A.) |
| » » (Profr à titre personnel) | DJOURNO (A.) |
| Radiologie médicale | DESGREZ (H.) |
| Technique chirurgicale et Chirurgie expérimentale | LÉGER (L.) |
| Thérapeutique | CONTE (M.) |

## II. — PROFESSEURS SANS CHAIRE, PROFESSEURS AGRÉGÉS ET MAITRES DE CONFÉRENCES - AGRÉGÉS

| | MM. |
|---|---|
| Anatomie | CABROL (C.)<br>COUINAUD (C.)<br>OLIVIER (G.) |
| Anatomie pathologique | GAUTHIER-VILLARS (Mlle P.) pr. s. ch.<br>BUSSER (F.)<br>GOUYGOU (Ch.)<br>ORCEL (L.)<br>PAILLAS (J.) |
| Anesthésiologie | VOURC'H (G.) |
| Bactériologie | BARBIER (P.)<br>CHRISTOL (D.)<br>TOURNIER (P.) |
| Biochimie médicale | DESGREZ (P.), pr. s. ch.<br>POLONOSKI (J.), m. conf. |
| Biologie appliquée à l'Education Physique et aux Sports | PLAS (F.) |
| Carcinologie | DENOIX (P.)<br>MATHE (G.) |
| Dermato-Syphiligraphie | DUPERRAT (B.) |
| Electro-Radiologie | LEDOUX-LEBARD (G.) |
| Hématologie | BILSKI-PASQUIER (G.)<br>DAUSSET (J.) |
| Histologie | COUJARD (R.) pr. s. ch.<br>MAROIS (M.)<br>RACADOT (J.) |
| Hydrologie | CORNET (A). |
| Hygiène | BOYER (J.), pr. s. ch.<br>CORRE-HURST (Mme L.) |
| Maladies infectieuses | BASTIN (R.)<br>DUPONT (V.) |
| Médecine légale | DEROBERT (L.), pr. s. ch.<br>HADENGUE (A.)<br>FOURNIER (E.)<br>GUENIOT (M.) |
| Médecine du travail | ALBAHARY (C.) |
| Neurologie | LHERMITTE (F.) |
| Obstétrique | GRANJON (A.)<br>HERVET (E.)<br>LE LORIER (G.)<br>MORIN (P.)<br>MUSSET (R.)<br>ROBEY (M.)<br>THOYER-ROZAT (J.) |

| | MM. |
|---|---|
| Ophtalmologie | BRÉGEAT (P.)<br>SARAUX (H.) |
| Orthopédie | JUDET (R.)<br>RAMADIER (J.) |
| Oto-rhino-Laryngologie | DEBAIN (J.) |
| Parasitologie | CHABAUD (A.) |
| Pathologie chirurgicale | BARCAT (J.)<br>BINET (J.-P.)<br>CAUCHOIX (J.)<br>CHATELIN (C.-L.)<br>DUBOST (Ch.)<br>DUBOST (Cl.)<br>FAUREL (J.)<br>FLABEAU (F.)<br>GERMAIN (A.)<br>LOYGUE (J.)<br>MERCADIER<br>PERROTIN (J.)<br>ROBERT (H.)<br>THOMERET (G.) |
| Pathologie exotique | SCHNEIDER (J.) |
| Pathologie expérimentale | CROSNIER (J.)<br>HARTMANN (L.)<br>LŒPER (J.)<br>MAURICE (J.)<br>RICHET (G.) |
| Pathologie médicale | AUSSANNAIRE (M)<br>BOUR (H.)<br>BOUVIER (J.)<br>BOUVRAIN (Y.)<br>BRICAIRE (H.)<br>BRISSAUD (H.)<br>BROCARD (H.)<br>BUGE (A.)<br>CASTAIGNE (P.), m. conf.<br>CATINAT (J.)<br>CONTAMIN (F.)<br>COURY (C.)<br>FREZAL (J.)<br>HOUSSET (E.)<br>LAROCHE (Cl.)<br>LESOBRE (R.)<br>MACREZ (C.)<br>NICK (J.)<br>PEQUIGNOT (H.) pr. s. ch.<br>ROYER (P.)<br>WOLFROMM (R.) |

| | MM. |
|---|---|
| Pédiatrie-Puériculture | JOSEPH (R.)<br>MANDE (R.)<br>MOZZICONACCI (P.)<br>POLONOVSKI (C.)<br>ROSSIER (A.) |
| Pharmacologie | BOISSIER (J.)<br>LECHAT (P.) |
| Physiologie | DEJOURS (P.) |
| Physique médicale | GOUGEROT (L.), m. conf. pr. s. ch.<br>KELLERSHOHN |
| Pneumo phtisiologie | KREIS (B.) |
| Psychiatrie | PICHOT (P.) |
| Psychiatrie infantile | DUCHÉ (D.) |
| Rhumatologie | DELBARRE (F.) |
| Stomatologie | CERNÉA (P.)<br>CHAPUT (Mme A.), m.c. agr.<br>GRELLET (M.) |
| Thérapeutique | CHASSAGNE (P.)<br>LAMOTTE (M.) |
| Urologie | QUENU (L.) |

## III. — PROFESSEURS SANS CHAIRE ET AGRÉGÉS CHARGÉS DE COURS DE CLINIQUE ANNEXE à titre permanent.

| | MM. |
|---|---|
| Anatomie | DEBEYRE |
| Clinique chirurgicale | ABOULKER (P.)<br>AMELINE (A), pr. s. ch.<br>HUGUIER (J.)<br>OLIVIER (C.)<br>PADOVANI (P.)<br>POILLEUX (F.)<br>ROUX (M.)<br>VERNE (J.-M.) |
| Clinique médicale | DOMART (A.)<br>PERRAULT (M.)<br>RAMBERT (P.)<br>THIEFFRY (S.) |
| Clinique obstétricale | GRASSET (J.)<br>MAYER (M.)<br>RAVINA (J.) |
| Clinique ophtalmologique | DESVIGNES (P.)<br>OFFRET (G.) |
| Clinique oto-rhino-laryngologique | MADURO (R.) |
| Clinique pédiatrique et puériculture | LAPLANE (R.) |
| Clinique psychiatrique | BARUK (H.) |
| Clinique urologique | KUSS (R.) |
| Médecine légale | GAULTIER |

## IV. — PROFESSEURS DÉTACHÉS DANS LES UNIVERSITÉS ÉTRANGÈRES

| | |
|---|---|
| Bactériologie | HAUDUROY (P.) Pr. s. ch. |
| Pathologie chirurgicale | RUDLER (J.) Pr. s. ch. |

**V. - CHARGÉS DE COURS D'HYGIÈNE SCOLAIRE ET UNIVERSITAIRE** BOLTANSKI (E.), LAUNAY (C.)

| | |
|---|---|
| Secrétaire général de la Faculté | M. LENA (J.) |
| Secrétaires | Mme BEURLAND (H.), Mlle CHAINTREUIL (G.), Mme ROCHE (L.) |
| Conservateur en Chef | M. le Docteur HAHN (A.) |
| Conservateur | Mlle DUMAITRE (P.) |
| Bibliothécaires | Mmes CONTET (J.), FORGET (F.),<br>Mlles LAURENT (H.), LE NOIR (G.), QUIÉVREUX (E.) |

*Par délibération en date du 9 décembre 1798, l'Ecole a arrêté que les opinions émises dans les dissertations qui lui seront présentées, doivent être considérées comme propres à leurs auteurs et qu'elle n'entend leur donner aucune approbation ni improbation.*

A mes parents,

A ma belle-mère,

A mon épouse,

A mes fils Jean et François,

A tous les miens,

A mes amis.

A notre Président de Thèse ,

Monsieur le Professeur FUNCK-BRENTANO

Membre de l'Académie de Chirurgie,
Professeur de Clinique Gynécologique à la
Faculté de Médecine de Paris,
Chirurgien des Hôpitaux ,
Commandeur de la Légion d'Honneur.

Que cette thèse, dont il nous a fait le grand honneur d'accepter la présidence, soit le témoignage de notre respectueuse admiration et de notre très profonde gratitude.

A Monsieur le Professeur Agrégé Jean RAVINA

Gynécologue Accoucheur Honoraire des
Hôpitaux de Paris.
Officier de la Légion d'Honneur.

Il a bien voulu nous confier les observations de son service.

Nous avons eu à maintes reprises l'occasion d'apprécier sa grande bienveillance.

Avec nos hommages respectueux.

A Monsieur le Professeur Agrégé René MUSSET

Gynécologue Accoucheur des Hôpitaux de Paris.

Qui a accepté de nous communiquer ses dossiers cliniques et ses observations.

En témoignage de notre gratitude et de notre respect.

A Monsieur le Docteur Jean-Pierre GUILLAUMIN

Gynécologue Accoucheur du Centre Hospitalier de Saint-Denis.

Il nous a accueilli dans son service et c'est beaucoup grâce à lui que nous nous sommes perfectionné en obstétrique.

Qu'il trouve ici l'expression de notre reconnaissance pour son enseignement et de notre profond attachement.

Au Docteur Madeleine LAMY

Ancien chef de clinique à la Faculté de Médecine de Paris
Gynécologue Accoucheur assistant du Centre Hospitalier de Saint-Denis.

Elle nous a inspiré le sujet de cette thèse et nous a beaucoup aider à la réaliser.

Qu'elle trouve ici le témoignage de notre gratitude et de notre respectueuse affection.

A Monsieur le Docteur Fernand LAMAZE

in mémoriam

C'est lui qui nous fit découvrir
notre vocation obstétricale.

Il reste pour nous un exemple
vivant de courage et de générosité.

A Monsieur le Docteur René LEFEBVRE.

A Monsieur le Docteur Roger HERSILIE

A Monsieur le Professeur Ag. Maurice GRELLET

A Messieurs les Docteurs :

| | |
|---|---|
| Bernard | ABRAMOVICZ |
| Pierre | FORTIN |
| Jean | FORTIER |
| Georges | HABIB |
| Michel | JAMES |
| Jean | LACOUR |
| Victor | LAFITTE |
| Bernard | MULDVORF |
| Michel | NADAL |
| Pierre | VELLAY |

A nos Maîtres de la Faculté et des Hôpitaux

En reconnaissance de l'enseignement qu'ils nous ont transmis.

# INTRODUCTION

A l'occasion de deux observations, recueillies à quelques semaines d'intervalle, dans le Service de Maternité du Centre Hospitalier de Saint-Denis, et méritant de retenir l'attention par le volume particulièrement important des fibromyomes associés à la grossesse, nous avons pensé qu'il pourrait être intéressant de réunir un assez grand nombre de cas d'association fibrome et grossesse.

Nous avons ainsi rassemblé 71 observations de femmes enceintes porteuses de myomes volumineux ou multiples sur 15.000 accouchements, pratiqués au cours de quatre années, de 1957 à 1960, dans les Maternités de l'Hôpital Lariboisière et du Centre Hospitalier de Saint-Denis.

Nous n'avons pas la prétention de tirer des éléments originaux de ces observations ni d'étudier tous les problèmes nés de l'association fibrome et grossesse, qui ont été posés depuis longtemps par de nombreux auteurs.

Nous verrons que la Thérapeutique, d'abord abstentionniste à l'égard du myome, fut, dans un deuxième temps, le plus souvent mutilante, avant de devenir conservatrice. Ainsi, la myomectomie a-t-elle pris une place de plus en plus importante dans le traitement des complications liées à l'association fibrome et grossesse.

Bien entendu, un certain nombre de fibromyomes d'un volume moyen ont permis à la grossesse d'évoluer jusqu'à terme et à l'accouchement de se faire par les voies naturelles sans complications.

Mais, lorsqu'une intervention chirurgicale a été indiquée, soit pendant la grossesse pour les rares complications majeures, soit au cours du travail, sur la base des indications classiques ou pour des raisons particulières telles que myomes énormes ou multiples, on a pratiqué la myomectomie. Qu'elle ait été isolée au cours de la grossesse, ou associée à la césarienne au voisinage du terme, elle s'est révélée une intervention dont les résultats ont été excellents.

En effet, l'association, en une seule séance opératoire, de la césarienne pratiquée à terme et de la myomectomie, a réglé le problème obstétrical d'une manière facile et sûre en même temps qu'elle a apporté une solution gynécologique satisfaisante pour l'avenir de ces femmes.

---

# HISTORIQUE

## I - DECOUVERTE DE L'ASSOCIATION FIBROME ET GROSSESSE

La connaissance des fibromes remonte à HIPPOCRATE (pierres de l'utérus).

Plus près de nous Madame LACHAPELLE cite le cas d'une femme qui succomba aux suites d'un travail laborieux, et chez laquelle on découvrit "l'existence d'une tumeur dure et d'un tissu fibro-cartilagineux, développée dans l'épaisseur de la lèvre postérieure de l'orifice utérin ".

Dans le bulletin de la Société d'anatomie, de 1844, le Docteur THIBAULT relate le cas d'une tumeur qui obligea MALGAIGNE à pratiquer l'opération césarienne; cette tumeur était "en grande partie fournie d'un tissu blanc" tandis qu'elle présentait, en certains points, des noyaux teintés en rose.

GUENIOT rapporte, en 1869, l'histoire d'un médecin et d'une sage femme qui, après avoir présidé au travail, apparemment normal d'une femme de 35 ans, furent trompés par l'existence d'une grosse tumeur abdominale : ils soumirent la patiente à une vraie torture, lui administrant du seigle ergoté, l'explorant de toute façon et la faisant marcher, sans pitié, dans le but de provoquer l'expulsion

d'un second enfant". Mais ce jumeau retardataire n'était autre qu'un énorme fibrome développé sur le fond de l'utérus.

Au cours de l'année 1869 la Société de Chirurgie de Paris eut le mérite de poser le problème de l'association fibrome et grossesse, suscitant ainsi une discussion, souvent fort animée, portant essentiellement sur l'évolution du myome au cours de la grossesse et sur la thérapeuthique à adopter surtout au cours du travail.

C'est sur la base de 2 observations, communiquées par DEPAUL et GUENIOT, que TARNIER ouvrait la discussion lors de la séance du 17 février 1869 à la Société de Chirurgie de Paris. Il déclarait alors :

"Les occasions d'étudier les empêchements que les tumeurs fibreuses apportent à l'accouchement sont rares, et, jusqu'ici, les observateurs mis en présence de ces faits ont été, en quelque sorte, pris au dépourvu et n'ont point trouvé dans la science des préceptes nettement formulés. Ce serait un honneur pour notre Société de poser les régles générales qui doivent guider les accoucheurs en pareil cas."

Le même auteur expose ensuite les observations qui lui donnent à penser que les fibromes s'hypertrophient et se ramollissent habituellement au cours de l'état gravido-puerpuéral.

GUENIOT combat ces notions en faisant de l'hypertrophie et du ramollissement des myomes une simple coïncidence, sans établir de relations entre les deux phénomènes et la grossesse.
Au cours de la même année 1869, devant la même Société de Chirurgie, TARNIER décrit, dans l'observation d'une de ses patientes, le tableau clinique de la nécroliose aseptique aiguë :

"la santé de la malade, qui avait été excellente jusqu'au milieu de la grossesse, s'altéra rapidement à dater de cette époque. La malade ressentait d'horribles douleurs dans le ventre, elle était tourmentée par des envies d'uriner incessantes et très douloureuses ; elle maigrit rapidement s'étiola...

La thérapeutique alors proposée devant de tels accidents menaçant la vie de la mère et dont TARNIER lui-même reconnaissait qu'ils étaient rares (4 sur 22 observations) consistait, suivant l'âge de la grossesse, soit en un avortement provoqué soit en "l'accouchement prématuré artificiel."

En ce qui concerne la conduite à tenir au cours de l'accouchement des fibromateuses, TARNIER n'argumente que sur "les fibromes ayant au moins le volume d'un oeuf de poule, en rapport avec l'excavation ou le détroit supérieur". Dans de tels cas il préconise "l'expectation pour observer les modifications que les progrès naturels de la grossesse et les changements subis par l'orifice pendant l'accouchement peuvent apporter dans la consistance et la situation de la tumeur. Mais on doit mettre un terme à cette expectation, si elle se prolongeait assez pour menacer le bon état de santé de la mère et de l'enfant."

Lorsque cette sorte d'épreuve de travail n'a pas entraîné l'ascension de la tumeur praevia, TARNIER préconise les "tentatives de réduction" : il s'agit de refouler la tumeur praevia par une main vaginale, puis de terminer, suivant la présentation, par une extraction du siège ou un forceps, en donnant, toutefois, la préférence à la version par manoeuvres internes suivie de grande extraction de siège quand une présentation céphalique reste élevée.

A l'encontre de TARNIER, GUENIOT ne prône pas l'avortement provoqué, ni l'accouchement prématuré artificiel en cas de complication au cours de la grossesse et préfère le forceps à la version par manoeuvres internes. Quoi qu'il en soit, le pronostic est fort grave puisque sur 40 observations concernant des tumeurs praevia 8 accouchements se déroulent spontanément 13 femmes seulement survivent ; quant aux enfants, sur 37 résultats connus on trouve 17 enfants vivants parmi lesquels "9 ont dû leur salut à la césarienne qui laissait au contraire, peu d'espoir de sauver les mères."

Il est intéressant de noter que, dès cette époque, TARNIER pensait à une intervention conservatrice : "l'énucléation séduirait si

l'on n'était pas arrêté par les difficultés et les dangers probables de l'opération."

Ainsi voyons-nous évoquer l'intérêt de la césarienne pour sauver l'enfant tandis que la myomectomie n'est pas encore pratiquée en France.

## II - LES DEBUTS DE LA MYOMECTOMIE

Cependant, à Berlin, le professeur MARTIN fait, dès 1878, une communication importante sur la myomectomie par voie abdominale. L'école allemande se familiarise vite avec cette opération conservatrice et, en 1897, OLSHAUSSEN publie 51 cas de myomectomie en cours de grossesse avec seulement 8 avortements.

Mais les idées de l'école allemande n'ont guère de succès en France où l'effort des chirurgiens s'est tout entier dirigé sur le perfectionnement de l'hysterectomie. Toutefois le Professeur MERGER fait justement remarquer, dans "la myomectomie en France" qu'il n'y a pas eu en la matière de régime chronologique : Ainsi, en plein essor incontestable de la chirurgie radicale, en 1897, POZZI publie, dans son traité de gynécologie, une statistique résumée de "l'énucléation abdominale au cours de la grossesse" pour une période comprise entre 1874 et 1894.

En 1901, DARTIGUES, dans un livre intitulé "chirurgie conservatrice dans les fibromes" se fait le défenseur fervent de la myomectomie tant par voie abdominale que vaginale. La même année MAYGRIER communique une observation intéressante; il intervient, en pensant à une appendicite chez une femme enceinte de 6 mois mais il découvre un fibrome sous péritonéal, pédiculé, tordu, du volume d'une orange : il pratique alors une myomectomie qui n'interrompra pas l'évolution de la grossesse.

## III - ON INTERVIENT PLUS FREQUEMMENT EN COURS DE GROSSESSE MAIS ON PRATIQUE GENERALEMENT DES OPERATIONS MUTILANTES

Cependant au sein de la Société d'Obstétrique de gynécologie et de pédiatrie, au cours de cette même année 1901, on parle peu de la chirurgie conservatrice. En effet la discussion s'enflamme à partir d'une observation de Ed. SCHWARTZ ainsi résumée "grossesse de 4 mois 1/2 compliquée de fibrome. Hysterectomie abdominale supra-vaginale guérison" ; il s'agissait d'un fibrome enclavé dans le Douglas pour lequel BAR et MAYGRIER, appelés en consultation, conseillèrent "l'intervention immédiate dans la pensée que la malade ne pourra aller à terme et que, si elle y arrivait, elle ne pourrait pas accoucher naturellement".

Sur la base de l'analyse critique de l'observation de SCHWARTZ un échange de vues particulièrement animé va s'engager ; RICHELOT et DOLERIS se rangent aux côtés de SCHWARTZ pour s'opposer à PINARD VARNIER LEPAGE, ROUTIER qui critiquent la confusion faite par les interventionnistes entre les complications de la grossesse et celles difficiles à prévoir, du travail.

PINARD, notamment, intervient énergiquement : il montre que la fréquence est faible des accidents maternels énumérés par RICHELOT et au nom desquels celui-ci pratique une hystérectomie préventive en début de grossesse.

Avec PINARD, VARNIER défend l'opinion selon laquelle "cette intervention abortive doit être l'extrême exception pour les cas exceptionnels où, pendant la grossesse, la présence et le développement de fibromes entraînent des accidents immédiats graves qui mettent en danger la vie de la mère".

Ces auteurs proposent l'abstention pendant la grossesse sauf en cas d'urgence. "Par contre, pendant le travail, lorsque les fibromes gênent sérieusement la descente et la progression du foetus,

il ne faut pas hésiter à faire profiter la mère et le foetus des progrès réalisés dans la technique de l'hystérectomie abdominale totale" comme complément de la césarienne.

L'opinion dominante, à l'étranger, est alors conforme à celle défendue par PINARD et ses collègues. HOFMEIER cite une satistique très intéressante qui porte sur 42 associations fibrome et grossesse.

33 grossesses arrivées à terme et bien terminées.
4 avortements.
4 interventions heureuses pour la mère et l'enfant.

On comprend, en effet, la prudente réserve des chirurgiens devant les statistiques de myomectomie publiées par TURNER en 1900

21% de mortalité maternelle
45% d'interruption de grossesse.

Au cours des années suivantes, les Parisiens pratiquent essentiellement l'hystérectomie subtotale, mais par la suite, dans les cas relativement peu fréquents, où l'intervention est indiquée en cours de grossesse, la chirurgie conservatrice prend une place de plus en plus importante.

En 1922, le professeur COUVELAIRE pose la question à la Société d'Obstétrique et de gynécologie. La même année voit se rallumer la discussion à la Société de chirurgie, entre les partisans de l'intervention préventive au cours de la grossesse et les abstentionnistes.

C'est dans ce cadre que GOUILLOUD se fait un ardent propagandiste de la myomectomie, en soulignant l'augmentation du pourcentage de femmes devenues enceintes après myomectomie.

27% contre 20% en 1913.

## IV - LA MYOMECTOMIE PREND UNE PLACE GRANDISSANTE DANS LES INTERVENTIONS PRATIQUEES EN CAS DE FIBROME ASSOCIE A LA GROSSESSE.

Au congrès de chirurgie de 1924 la discussion tourne autour du rapport de LABEY qui, avec TIXIER, établit la charte classique de la myomectomie.

Après avoir cité une statistique générale où l'on compte 467 myomectomies pour 11.035 hystérectomies, soit environ 4% des interventions sur utérus fibromateux. TIXIER conclut

"la chirurgie conservatrice doit tendre, de plus en plus, par la pratique mieux réalisée de la myomectomie, à sauver la femme de toute mutilation anatomique et fonctionnelle."

En 1929, lors du congrès de l'association des gynécologues et obstétriciens de langue Française une discussion intéressante s'engage, après le remarquable rapport de BRINDEAU La plupart des auteurs se mettent d'accord sur la rareté des complications au cours de la grossesse et se déclarent partisans de l'abstention pendant la grossesse en dehors des accidents graves.

Des divergences, parfois profondes, existent dans les moyens thérapeutiques quand l'heure de l'intervention a sonné, aussi bien pendant la grossesse qu'après la césarienne au cours du travail.

Pour DOUCY, la myomectomie reste une opération d'exception.

WAWVERTS ne fait pas suivre la césarienne de myomectomie.

SCHOENAERBT se déclare en faveur de la myomectomie en cas de complications graves en cours de grossesse.

KELLER, intervenant "à propos de la différence de l'indication pour la myomectomie pendant la grossesse et pendant le travail", se déclare large quant à la conception de l'indication pour la myomec-

tomie dans le 1er cas, mais le risque d'infection le fait reculer devant la myomectomie pendant le travail Toujours au même congrès, LANTUEJOUL insiste sur un aspect important du rapport de BRINDEAU

"il est impossible de formuler un pronostic, tant au point de vue de la marche de la grossesse, qu'au point de vue de l'accouchement chez une femme enceinte porteuse de fibrome" et apporte 2 observations qui illustrent parfaitement la pensée de BRINDEAU

La grande autorité du rapport de BRINDEAU va largement contribuer à remettre en honneur la myomectomie en France

Il souligne le fait que fibrome et grossesse se tolèrent mutuellement dans la plupart des cas "alors qu'au début de la gestion on aurait pu craindre les pires catastrophes". Les indications à intervenir durant la gestation sont rares : "on doit les attendre pour intervenir". Mais quand il faut intervenir il pense que la myomectomie peut se faire beaucoup plus souvent qu'on ne le croit habituellement.

Pour l'accouchement, BRINDEAU apporte une restriction à la distinction schématique jusque là classique entre fibromes abdominaux dits non dystociques et fibromes pelviens

Les premiers peuvent, en déformant la cavité utérine être la cause de présentations vicieuses, tandis que les fibromes pelviens faisant leur ascension en début de travail, doivent permettre un accouchement spontané

Lorsque le début du travail fait la preuve que l'accouchement ne peut se faire par les voies naturelles (notamment en cas de fibrome praevia) BRINDEAU prône la césarienne suivie de myomectomie et combat l'attitude qui consiste à laisser la tumeur en place.

Il pense que l'hésitation est permise entre myomectomie et hystérectomie si la tumeur est interstitielle : il propose la myomectomie si la tumeur bombe sous le péritoine après la rétraction utérine, et l'hystérectomie si la tumeur bombe vers la cavité utérine ainsi que lorsque les myomes sont multiples et volumineux.

Les travaux publiés depuis n'ont fait qu'affermir l'orientation résolument prise par BRINDEAU il y a 30 ans.

Dans le bulletin de l'Académie de Médecine du 19 mars 1946, BRINDEAU signale la fréquence relativement grande de l'association fibrome et grossesse depuis 1918 : (5 à 10 pour 1000), fréquence qu'il attribue au nombre relativement élevé de primipares âgées depuis les deux guerres. Il réaffirme la régle d'or de la conduite à tenir; "Expectative doublée d'une surveillance attentive."

En cas de complications graves, desquelles sont exclues la poussée douloureuse avec défense locale de la paroi abdominale où repos et glace sur le ventre suffisent la plupart du temps, l'intervention s'impose, mais on doit se contenter de pratiquer l'ablation du fibrome sans toucher à l'utérus. La myomectomie, intervention de choix est presque toujours possible et permet la continuation de la grossesse dans 88% des cas environ.

Quand il s'agit d'une tumeur praevia, il faut attendre le terme à cause des possibilités d'ascension de la tumeur au début du travail. Et si, au cours du travail on est amené à intervenir, on le fait le plus près possible du début de celui-ci. Dans la grande majorité des cas la myomectomie est indiquée.

En cas de complications, également rares, dans le post partum et amenant à intervenir, il faut faire une myomectomie si la femme a accouché depuis 6 semaines environ. Avant, et surtout s'il s'agit d'infection, c'est à l'hystérectomie qu'il faut avoir recours.

L'année suivante, le 22 avril 1947 LANTUEJOUL et BADIE tirent d'un travail portant sur 37 associations fibrome et grossesse, des conclusions qui confirment ces données devenues classiques
Ils précisent, en même temps, la valeur fonctionnelle de l'utérus fibromateux, les conditions dans lesquelles il est possible de prévoir un travail dystocique.

Ils attirent aussi l'attention sur la possibilité d'une dystocie fonctionnelle grave imprévisible : "c'est alors l'évolution même du

travail qui montre la mauvaise qualité dynamique du muscle utérin et impose l'intervention abdominale.

C'est en fonction de la même orientation que le professeur MERGER prône la myomectomie et même la myomectomie multiple tant au cours de la grossesse qu'intra partum, à chaque fois que cela est possible.

---

# LES PROBLEMES POSES PAR LES FIBROMES UTERINS AU COURS DE LA GROSSESSE DU TRAVAIL ET DES SUITES DE COUCHES

Nous envisagerons successivement le problème de la STERILITE ainsi que les ACCIDENTS et INCIDENTS au cours de la grossesse.

Nous verrons également l'INFLUENCE DES MYOMES SUR LE TRAVAIL et l'ACCOUCHEMENT puis leur COMPORTEMENT AU COURS DE LA DELIVRANCE et des SUITES DE COUCHES et, enfin, LA CONDUITE A TENIR en présence de ces problèmes.

Notre travail s'appuie sur l'analyse des 71 observations recueillies pendant 4 années consécutives (de 1957 à 1960) dans les Services de Maternité de l'Hôpital Lariboisière et du Centre Hospitalier de Saint-Denis.

## I - LE PROBLEME DE LA STERILITE -

La stérilité nous semble moins fréquente qu'il n'est classique de le dire chez les femmes porteuses de fibromes :

classiquement, on compte 31% de femmes stériles, et même 40% pour BUDIN, parmi les fibromateuses contre 10% chez les femmes dont l'utérus est exempt de ces tumeurs.

Pour certains, la stérilité est primitive, le fibrome secondaire. PINARD voulait même que la fibromatose fût la rançon de la stérilité volontaire.

Mais pour d'autres (Professeur FUNCK-BRENTANO) les fibromes sont cause de stérilité : ainsi, des fibromyomes situés au niveau de la corne utérine peuvent comprimer la portion interstitielle de la trompe ; certains myomes sous-muqueux provoquent une atrophie de la muqueuse à leur niveau et une hypertrophie de voisinage avec des troubles de l'évolution cyclo-hormonale défavorisant la nidation.

Les polypes fibreux intra cavitaires et les myomes sous muqueux très saillants provoquent des contractions fréquentes de l'utérus et des hémorragies qui s'opposent à la nidation.

Enfin, pour LAFFONT et FULCOMIS, "les fibromyomes évoquent toujours un aspect du déséquilibre folliculo-lutémique et la myomectomie est souvent suivie d'un retour de l'endomètre à une évolution plus normale".

Il est pourtant probable, pensent CHASTRUSSE et MAHON, que, dans la plupart des cas, fibrome et stérilité ont une cause commune endocrinienne qui semble être, bien que la question ne soit pas entièrement résolue, l'hyperœstrogénie, ce qui expliquerait la proportion élevée de fibromateuses primipares âgées dont la fécondité se serait réveillée au déclin de la vie génitale, quand s'améliore l'équilibre hormonal.

Cependant <u>il est rare de constater qu'une femme venant consulter pour stérilité soit porteuse d'un ou plusieurs myomes</u>.

D'après BECLERE, l'existence de lésions intra utérines, tels le fibrome sous muqueux ou le polype intra utérin est rare chez les femmes venant consulter pour stérilité.

Sur 1.000 observations de couples stériles, BRETECHE a relevé celles de 40 femmes dont le fibrome utérin semblait la raison, sinon unique, du moins primordiale, de la stérilité ; pour cet auteur, le fibrome utérin constitue donc 4% seulement des causes de stérilité conjugale .

Dans nos 71 observations où fibrome et grossesse étaient associés 3 femmes seulement étaient traitées pour stérilité primaire. De plus

29 femmes étaient des multipares, soit 40% et la parité ainsi répartie :

14 secondipares dont 1 de 26 ans et 1 de 27 ans
7 troisièmes pares
1 quatrième pare
2 cinquièmes pares dont 1 de 30 ans et 1 de 27 ans
1 sixième pare
3 septièmes pares dont 1 de 30 ans.
1 huitième pare de 28 ans.

Le nombre relativement important des très jeunes femmes porteuses de myomes volumineux nous a frappé : nous en comptons en effet 14 âgées de moins de 30 ans, soit 20%.

Et parmi elles, une jeune femme de 22 ans, portait un utérus dont la corne gauche hébergeait un myome de la taille d'un melon : l'absence de lésions ovariennes associées décelables fait plutôt penser, devant un tel cas, à l'éventualité d'une anomalie congénitale de la fibre utérine.

## II - LES ACCIDENTS ET LES INCIDENTS AU COURS DE LA GROSSESSE -

La liste est longue des modifications des fibromes et des complications liées à l'association fibrome et grossesse.

Mais la plupart des auteurs reconnaissent, avec BRINDEAU, que la gestation évolue généralement mieux qu'on ne pouvait l'espérer.

Nous ne nous attarderons pas sur l'hypertrophie, le ramollissement, le déplacement et l'aplatissement des fibromyomes pendant la grossesse : ce sont des modifications puerpuérales banales.

A l'encontre, nous nous attacherons à l'étude des évolutions plus rares telles que :

- l'interruption de grossesse.
- les complications du fibromyome (torsion, nécrobiose, accidents de compression).

1°) Les avortements et les accouchements prématurés chez les femmes porteuses de fibromyome :

Les interruptions de grossesse se produisent avec une fréquence relative :

21,4% pour PINARD

20 à 25% pour REEB

28% pour le Professeur FUNCK-BRENTANO

Un tel pourcentage parait excessif au professeur LACOMME et relèverait du fait que l'on n'ait envisagé que des cas de fibromes particulièrement volumineux.

L'analyse de nos 71 observations nous donne 11 avortements très vraisemblablement spontanés soit 15,7% et 2 accouchements prématurés.

Les mécanismes de ces interruptions sont encore discutés

Ils peuvent être d'ordre musculaire, intra utérin, hormonal

Il est classique de dire que les myomes peuvent gêner la nidation et le développement de l'oeuf par leur taille, leur nombre et, plus encore peut être, par leur situation

Parmi nos 71 observations, il semble qu'on puisse imputer l'interruption de la grosse à la présence d'un ou plusieurs myomes sous muqueux dans 4 cas et à l'existence d'un polype fibreux intra utérin dans un autre cas

Cependant tous les accoucheurs ont pu observer en début de gestation des fibromes qui semblaient menacer l'existence même d'une grossesse qui, pourtant, a évolué paradoxalement sans incidents jusqu'à terme.

Nos observations n°56, 57 et 71 relatent de telles évolutions heureuses malgré l'existence de très gros fibromes interstitiels qui déformaient considérablement la cavité utérine.

Par ailleurs, 4 parmi les femmes qui ont mené leur grossesse à terme, étaient porteuses de myomes sous muqueux

Plus qu'au volume et à la multiplicité des tumeurs, le professeur LACOMME attache de l'importance à la diffusion du processus de fibrose

dans la gêne apportée à l'ampliation du muscle utérin.

Quant aux anomalies de l'endomètre, que SAKARI TIMONEN retrouve sous la forme d hyperplasie dans 63% des cas sur 391 femmes fibromateuses, elles peuvent également expliquer une nidation défectueuse les anomalies de la caduque et des troubles de vascularisation du placenta.

Nous avons relevé 3 cas d'anomalie de la muqueuse : il s'agissait de fibrose de l endomètre diagnostiquée histologiquement sur les tissus ramenés au cours de curetage post abortum. Chez une de ces femmes, 5eme pare âgée de 30 ans on trouvait, associés, un polyte fibreux intra utérin et une sclérose de l'endomètre.

Pour le Professeur FUNCK-BRENTANO les troubles hormonaux sont d'ailleurs communs à la constitution du fibromyome et à l avortement habituel. Dans le cadre de ces troubles hormonaux la fréquence relative des ovarites scléro-kystiques associées à la fibromatose utérine peut pour certains, faire suspecter la bonne qualité du corps jaune.

Deux de nos observations correspondent à des associations grossesse - fibrome - ovarite scléro kystique qui ont pourtant coexisté sans incidents jusqu'au terme de la grossesse ; il est à noter que, dans l'un des cas ci-dessus, la présence surajoutée d'un myome intra cavitaire de la taille d'un oeuf de poule n'a provoqué aucun accident au cours de la grossesse et de l'accouchement.

<u>Nous avons examiné séparément l'évolution de 11 grossesses après myomectomie.</u>

Pour 5 myomectomies pratiquées en début de grossesse, 1 seule de celles ci n'évolue pas jusqu'au terme : il s'agit d'un avortement provoqué un mois après des suites opératoires normales.

Les 6 myomectomies, pratiquées avant la grossesse, permettent autant de grossesses évoluant normalement jusqu'à terme

. <u>L'avortement lui-même,</u>

peut être rendu difficile du fait des déformations imprimées à la

cavité utérine par les fibromes, ainsi que des anomalies de la contraction utérine. L'expulsion spontanée du foetus peut être gênée par un fibrome praevia

Ce sont les mêmes causes qui rendent la délivrance artificielle et la révision utérine difficiles, favorisant ainsi la rétention et, par conséquent, l'hémorragie et l'infection. Certains auteurs reconnaissent une cause supplémentaire à celle-ci dans la mise à nu des fibromes sous muqueux par la curette

Cependant, nous n'avons eu à déplorer qu'un seul cas d'infection et d'hémorragie sur 12 avortements : peut être parce qu'une seule cavité utérine était déformée d'une façon importante et, sans doute aussi, parce que l'on avait usé modérément du curetage instrumental - dans 3 cas sur 12 seulement.

Les autres cavités utérines avaient été révisées par curage digital.

2°) La nécrobiose aseptique :

représente la complication majeure des fibromyomes utérins pendant la grossesse : BRINDEAU la met en évidence dans 75% des cas (contre 1 à 6% en dehors de la grossesse) en procédant systématiquement à l'examen histologique des fibromes opérés au cours de la gestation et de l'accouchement

Le Professeur FUNCK-BRENTANO la retrouve dans 35,4% des cas.

| N° obs. | Age femme | mois gros. | Intervention indication | S. pathologiques en cours de gestation. | | | Anapath. Microscopique. | V.S. | Suites |
|---|---|---|---|---|---|---|---|---|---|
| | | | | Variété Fibrome Taille | NECROBIOSE ASEPTIQUE | | | | |
| | | | | | latente | aiguë | | | |
| 12 | 34 | 3e | Myomectomie pour Nécrobiose aiguë | - pédiculé<br>- Tête de nouveau né | 0 | ↗ vol. doul. vive. S. péritonéaux | Docteur MORICARD | | Forceps à terme |
| 63 | 36 | 3e | Myomectomie : après la paratomie pour kyste ovaire anclavé. | - pédiculé<br>- enclavé<br>- pamplemousse | 0 | 0 | idem | | avortement provoqué |
| 35 | 37 | 81/2 | Césarienne suivie de Myomectomie pour présentation Transverse | - pédiculé<br>- oeuf poule | 0 | 0 | idem | | opératoires R A S |
| 41 | 36 | 9 | Césarienne suivie de myomectomie pour fibrome praevia. | - pédiculé<br>- oeuf poule<br>- enclavé à 7 1/2 | 0 | 0 | | 75<br>115 | opératoires R A S |
| 56 | 38 | 8 1/2 | Césarienne suivie de myomectomie pour volumineux fibromyome et présentation du siège. | - interstit.<br>- post.<br>- ballon rugby. | 0 | 0 | Docteur PERROT | | opératoires R A S |
| 67 | 36 | 4 1/2 | Hystérectomie pour Nécrobiose aiguë post abortum | - 3 fibromes interst. taille orange, utérus bicorne | 0 | 0 | idem | 45<br>87 | opératoires N |

Nécrobiose aseptique : Diagnostic histologique. Relation avec les signes cliniques de la nécrobiose aseptique et les indications opératoires.

Nous avons nous-memes retrouvé 6 nécrobioses aseptiques microscopiques sur 23 fibromyomes opérés, soit dans un peu plus du quart des cas.

Pathogénie

La vascularisation de la masse myomateuse est déjà précaire en dehors de la grossesse : une artère centrale, souvent terminale (BEGOUIN), et accessoirement, quelques petits vaisseaux venant de la capsule.

La plupart des auteurs considèrent que l'hypertrophie gravidique du fibromyome est accompagnée d'une augmentation insuffisante de sa vascularisation, parfois même d'une diminution de celle-ci. L'ischémie du myome induit le processus de dégénérescence aseptique.

Certains ont défendu la théorie d'une lipolyse tissulaire (KEIFFER et LEROUX).

Parmi nos 71 observations, nous trouvons 2 fois les signes cliniques caractéristiques de la nécrobiose aigue : signes généraux et péritonéaux accompagnant une douleur aigue persistante qui ne cède pas à un traitement médical simple ; dans ces deux cas la vitesse de sédimentation des hématies est très accélérée, il s'agit :

. dans le 1er cas, d'un fibrome pédiculé, enclavé dans le Douglas au 3ème mois de la grossesse.
Myomectomie - nécrobiose du fibrome vérifiée histologiquement. Evolution de la grossesse jusqu'à terme.
Dans l'autre cas, d'une nécrobiose postabortum d'un fibrome isthmique dans un utérus bicorne - tentative de myomectomie - Hystérectomie-confirmation histologique de la nécrobiose - suites opératoires simples.

Nos 4 autres observations de nécrobiose sont des découvertes d'examen histologique systématique : Ces 4 fibromes, en nécrobiose au moment de la myomectomie, sont cliniquement silencieux durant la grossesse. Les indications opératoires sont les suivantes

- Kyste de l'ovaire volumineux, enclavé dans le Douglas au 3ème mois de grossesse.

3 fois : Césarienne à terme chez des primipares respectivement pour

- présentation transversale
- fibrome praevia

siège dévié par un volumineux myome interstitiel.

18 autres femmes enceintes présentent des douleurs adbominales spontanées d'intensité variable, mais le plus souvent discrètes. Chez 2 d'entre elles, la palpation provoque une douleur localisée au niveau du myome par ailleurs non modifié. Dans tous les cas, les douleurs ont cédé rapidement à un traitement médical simple : repos et glace sur le ventre.

3°) La torsion du fibromyome

Classiquement, on en parle beaucoup à l'occasion des fibromes pédiculés qui trouvent dans l'état gravido puerpuéral des conditions mécaniques favorisant cette sorte d'accident. C'est, pour le Professeur LACOMME, "une rareté qu'il n'a jamais vue".

Nous n'en avons relevé aucun cas tout au long de nos 71 observations.

4°) Les accidents de compression

On comprend aisément que de tels accidents puissent exister étant donné l'hypertrophie gravidique du myome dont le volume s'ajoute à celui de l'utérus gravide et se déplace avec lui au voisinage des voies urinaires basses, du rectum et du nerf présacré.

Pour le Professeur LACOMME, ce sont également des accidents moins fréquents qu'on ne le penserait.

Nous en avons trouvé 4 cas, tous bénins et transitoires, sur 71 associations de fibromes et grossesse : sur 5 fibromes enclavés dans le Douglas, on note 2 fois seulement des troubles de compression.

la 1ère fois il s'agit de dysurie chez une femme associant fibrome enclavé et utérus gravide rétroversé. La dysurie disparait en même temps que la rétroversion est réduite.

## III - INFLUENCE DES MYOMES SUR LE TRAVAIL ET L'ACCOUCHEMENT

1°) Les auteurs soulignent tous la fréquence de l'évolution favorable de l'accouchement.

Sur 37 cas, exempts de fibrome praevia, LANTUEJOUL et BADIE dénombrent 33 voies basses pour 37 accouchements à terme, soit 89%.

CHASTRUSSE et MANON relatent 66% d'accouchements banaux.

Nous relevons 33 accouchements par les voies naturelles sur 59 accouchements, soit 57%.

Bien qu'il soit classique de mettre en doute la qualité de la fibre musculaire de l'utérus porteur de myome, nous n'avons pas observé de durée de travail particulièrement longue et n'avons relevé qu'une seule dystocie dynamique.

2° Les déformations de la cavité utérine peuvent induire des présentations dystociques : c'est le cas de sièges et d'épaules ou de présentations transverses qui se montrent irréductibles

OLHAUSEN relate - 54% de sommets
- 24% de sièges
- 19% d'épaules
- 3% de face et front.

Nos observations concernant des présentations vicieuses correspondent à 3 sièges déviés latéralement par de volumineux fibromyomes et à 2 présentations transversales.

3°) La dystocie par fibrome praevia :

Si elle est la forme la plus typique de dystocie du fibrome, elle est aussi la moins fréquente : Le Professeur LACOMME insiste sur une notion fondamentale en ce cas particulier "l'importance d'un fibrome pelvien en tant qu'obstacle préfoetal ne peut être appréciée complétement pendant la grossesse même pas à l'ultime

moment qui précède le travail". Et LACOUTURE cherche à prévoir une évolution favorable tout en observant: "Si à l'examen clinique, le fibrome parait faire corps avec l'utérus, si le col est facilement accessible, les chances d'ascension sont plus grandes".

Il est en effet classique de voir disparaître certains fibromes praevia à la phase toute terminale de la grossesse ou en début de travail ; d'où la notion qui consiste à ne prendre aucune décision thérapeutique avant que le début du travail ait fait la preuve que l'obstacle persiste.

Ainsi, parmi nos 5 observations de fibromes praevia, 2 sont remontés au-dessus du détroit supérieur

Le 1er, au début du 3ème trimestre de la grossesse.

Le 2ème en début de travail (il s'agissait d'un fibrome de la partie inférieure du bord utérin gauche).

Les 3 autres sont restés dans l'excavation, constituant un obstacle absolu à l'accouchement par les voies naturelles.

## IV - EVOLUTION DES FIBROMYOMES AU COURS DE LA DELIVRANCE ET DES SUITES DE COUCHES :

"Dans la majorité des cas, la délivrance et les suites de couches évoluent de façon normale". Professeur LACOMME.

### 1°) La Délivrance :

est cependant, bien que rarement, compliquée par des hémorragies dont les seuls cas graves signalés correspondent à des fibromes endocavitaires.

Pour 33 accouchements, nous relevons 1 hémorragie de la délivrance rapidement traitée par une délivrance artificielle immédiatement suivie d'une bonne rétraction utérine : il s'agissait d'un myome interstitiel au niveau de la corne gauche.

Par ailleurs, 2 hypotomies utérines ont très bien réagi aux moyens usuels (ocytociques).

Notons encore qu'1 Délivrance artificielle, systématique après un accouchement prématuré a mis en évidence un fibrome sous muqueux faisant nettement saillie dans la cavité utérine.

Enfin 6 révisions utérines ont été pratiquées dans le but de vérifier la cavité d'utérine ayant antérieurement subi une myomectomie ; on n'a relevé aucune anomalie.

2°) Les suites de couches

Pour la plupart des auteurs, les infections et les phlébites sont les complications les plus fréquentes.

a - Les complications veineuses apparaissent toutefois comme les plus redoutables et demandent une surveillance particulière des fibromateuses.

b - L'infection

Tellement redoutée des anciens auteurs, ne se produit plus guère aujourd'hui : elle peut cependant exister, qu'il s'agisse d'endométrite, de rétension de lochies dans une cavité déformée, ou encore de l'infection d'un myome sous muqueux ou intra cavitaire.

Certains ont soutenu que les nécroses aseptiques de la grossesse devenaient des nécroses infectées du post partum : il semble bien que ce mécanisme soit rare.

Les fibromes intracavitaires peuvent se sphacéler, donner des hémorragies secondaires et même "s'accoucher par le col". Tout se passe bien quand le myome est expulsé dans les lochies, mais, le Docteur H.MICHEL WOLFROM rapporte "l'expulsion d'un gros fibrome dans le post partum avec inversion utérine spontanée" (15 jours après l'accouchement) ; Cette complication, heureusement rarissime, pose un problème thérapeutique délicat, à cause de la largeur du pédicule non encore nécrosé et impossible à distinguer du fond utérin lui même.

c - La torsion

Est classique pour les fibromes pédiculés vers le 8ème et 10ème

aiguë ou, plus souvent, subaiguë, avec les même symptômes qu'un kyste de l'ovaire tordu

Nous n'en avons relevé aucun cas dans nos observations.

d Parmi les observations que nous avons rassemblées, nous trouvons dans les suites de couches des 33 femmes qui ont accouché par les voies naturelles :

- une fois : des douleurs suspubiennes assez vives, localisées au niveau de noyaux myomateux préisthmiques : la femme est apyrétique et, grâce à un traitement médical simple (glace sur le ventre) tout est rentré dans l'ordre. Il s'agissait peut être d'une nécrobiose latente,

- une autre fois : une infection chez une troisième pare de 38 ans présentant un fibromyome interstitiel de la corne gauche, asymytomatique pendant la grossesse. Une infection amniotique du travail est observés après une rupture prématurés des membranes. Les suites de couches sont normales sous antibiotiques. Un mois après l'accouchement s'installe un tableau infectieux avec signes péritonéaux (leucocytose peu marquée avec polynucléose nette). Un curetage sous anesthésie générale a des suites opératoires simples. L'examen histologique révèle une rétention placentaire minime avec remaniements inflammatoires.

- trois fois : une involution nette des myomes en même temps que l'utérus. Chez ces 3 femmes venues consulter après leur retour de couches, on ne distingue plus les masses myomateuses relativement volumineuses de la grossesse.
  Toutefois, l'utérus reste plus gros que normalement.

3°) D'autre part les suites opératoires des césariennes, suivies de myomectomie dans la même séance, sont excellentes dans les 16 observations où nous avons relevé cette intervention combinée.

A plus longue échéance, on assiste à une régression de troubles fonctionnels préexistant à la grossesse et liés à l'existence du ou des myomes.

Enfin, chez les 3 femmes que nous avons pu examiner après leur retour de couches, nous avons retrouvé un utérus normal quant à sa taille sa consistance sa mobilité et sa sensibilité.

## V - CONDUITE A TENIR -

Nous envisagerons 5 périodes successives : avant la grossesse, pendant la grossesse, lors de l'accouchement de la délivrance et des suites de couches.

1°) Avant la grossesse, pour les femmes stériles ou ayant présenté des avortements à répétition, le professeur LACOMME pense que "la myomectomie peut améliorer l'aptitude fonctionnelle de l'utérus, dans la mesure où la présence du fibrome était responsable des anomalies de la muqueuse".

Nous verrons que la plupart des travaux montrent une certaine amélioration de la fertilité après myomectomie.

2°) Au cours de la grossesse, la plupart des auteurs prônent l'abstention en dehors des accidents les plus importants. Nous avons vu que l'évolution du fibromyome associé à la grossesse est habituellement silencieuse malgré les modifications gravidiques bien connues telles l hypertrophie du myome son ramollissement son déplacement.

Cependant, et bien qu'elles soient rares, des complications majeures peuvent obliger à intervenir : il s'agit des compressions qui ne sont graves et justifient l'intervention qu'exceptionnellement; la plupart de ces compressions consistent, en effet, en dysurie, d'ailleurs transitoire par suite du déplacement de la tumeur, des non moins exceptionnelles torsions (bien qu'on en parle beaucoup) des rares nécrobioses rebelles au traitement médical simple et entraînant des signes péritonéaux alarmants et des troubles généraux. C'est sans doute dans "la persistance de douleurs malgré le traitement médical que nous trouvons la meilleure indication de la myomectomie" MAHON.

Cette méthode chirurgicale conservatrice peut être considérée, ainsi que le dit COUVELAIRE, comme "une excellente intervention".

DAVIDS rapporte 35 cas de myomectomies faites pendant la grossesse : 65,7% des femmes opérées atteinrent le terme.

La myomectomie est en effet l'opératoirede choix lorsque les complications majeures qui affectent le fibromyome forcent à l'intervention chirurgicale. Mais elle ne doit pas être dirigée, pendant la grossesse, contre une complication éventuelle du travail (LANTUEJOUL LACOMME - MAHON - CHASTRUSSE).

Le pronostic, en ce domaine, est en effet imprévisible jusqu'au début même du travail : il est classique de voir certains myomes, enclavés dans le Douglas au cours de la grossesse, faire leur ascension en fin de grossesse et même, au début du travail, abandonnant ainsi l'excavation pelvienne à la présentation foetale.

De même, la période critique du 4ème mois, où l'incarcération menace parfois l'utérus, évolue le plus souvent favorablement avec une bonne surveillance et un traitement simple. Dans nos 2 observations, les myomes enclavés pour lesquels on est intervenu en cours de grossesse, ont été confondus avec un kyste de l'ovaire.

L' incident le plus souvent rencontré en cours de grossesse chez la fibromateuse est sans doute la douleur , parfois assez intense , localisée au niveau d'un ou plusieurs myomes : elle est la traduction la plus courante d'une nécrobiose aseptique latente ou subaiguë qui sera calmée par un traitement médical simple : repos et glace sur le ventre. Certains prescrivent du Distibène dans le but d'améliorer la nutrition du myome et de prévenir les possibles récidives, le plus souvent calmées par le même traitement.

3°) Pendant le travail

La plupart des auteurs soulignent la fréquence de l'évolution favorable de l'accouchement dans l'association fibrome et grossesse ainsi que chez les femmes ayant précédemment subi une myomectomie.

Mais ce n'est qu'au cours du travail qu'il devient possible d'établir le pronostic de l'accouchement.

Des caractères d'imprévisibilité de la dystocie par fibrome sur

lesquels l'école de TARNIER a particulièrement insisté, il découle que l'accouchement doit être suivi de très près.

Certaines conditions imposent la césarienne, telles les dystocies crées par le fibrome :

- obstacle praevia (quand le fibrome ne remonte pas en début de travail).
- présentations vicieuses en cours de travail

D'autres conditions obstétricales : bassin limite, insertion vicieuse, présentation du siège, feront d'autres fois du fibrome, suivant son volume et sa situation, un argument supplémentaire pour ne pas accepter l'accouchement par les voies naturelles, compte tenu de la parité et de l'âge de la parturiente, du volume du foetus. On sera également plus large en césariennes chez les primipares âgées.

Déterminée par des raisons dystociques, la voie haute résout le problème obstétrical.

Il reste alors a traiter le fibrome, aussi souvent que possible par myomectomie ou polymyomectomie intra partum .

Certain, comme les Professeurs KELLER, PAUCOT, MAHON, par souci de sécurité, préférent encore l'hystérectomie dans certains cas : intervention assez longtemps après la rupture des membranes, travail commencé depuis longtemps, fibromyome dans un état de nécrobiose, avec cavités kystiques pouvant faire craindre un certain degré d'oedème péritonéal, donc une suture de qualité imparfaite.

A l'encontre de ces auteurs, les professeurs BRINDEAU et LANTUEJOUL ont pratiqué, à la clinique Tarnier, de nombreuses myomectomies pendant le travail sans aucune mortalité.

De même, le professeur MERGER pense que "la myomectomie, et même la myomectomie multiple, constitue l'opération de choix".
Pour cet auteur, elle n'est contrindiquée ni par le nombre, ni par le volume, ni par le siège des fibromes. Et l'âge ne doit pas entrer en ligne de compte au moins avant 45 ans.

"Ce sont surtout les complications concomittantes et l'incertitude du diagnostic qui conduisent à l'exérése de l'utérus."

4°) Dans les suites de couches.

Si, après un accouchement spontané, la plupart des fibromyomes subissent une involution comparable à celle suivie par l'utérus, des complications peuvent néanmoins apparaître : la plus fréquente est l'infection.

La myomectomie n'est pas alors très sûre : il vaut mieux recourir à l'hystérectomie.

Toutefois, s'il s'agit d'une torsion de fibrome sous séreux pédiculé, la myomectomie conserve ses droits.

En résumé, toutes les fois que cela est possible, c'est à dire en dehors des complications majeures, il semble préférable de laisser la grossesse évoluer jusqu'à terme sans risquer de troubler cette évolution par une intervention chirurgicale (les meilleures statistiques comptent toujours quelques avortements après myomectomie) et de pratiquer à terme une césarienne avec myomectomie complémentaire, assurant ainsi le présent tout en préservant la physiologie et le psychisme de la femme.

A l'appui de cette notion, nous nous permettons d'insister sur 2 observations particulièrement intéressantes :

- Observation n° 57 -

Madame V... primipare, âgée de 22 ans.

Antécédents :

ménorragies et dysménorrhée.

Consulte pour la première fois avec une hauteur utérine de 28cm, pour une grossesse de 5 mois 1/2. Une tuméfaction volumineuse, arrondie, dure, fait corps avec la corne utérine gauche.

L'âge véritable de la grossesse est connu grâce aux témoignages concordants apportés par les dosages hormonaux (Professeur JAYLE), et une radiographie du contenu utérin, qui montre en même temps un foetus paraissant 7 mois en présentation du siège, refoulé à droite par une masse qu'on ne voit pas sur le cliché.

Vers 8 mois 1/2 : siège dévié à droite, col dévié utérus un peu tendu, volumineux myome de la corne gauche.

Césarienne - fille vivante pesant 2.850 gr. La trompe gauche est tendue sur le myome interstitiel qu'elle circonscrit en avant et en haut.

Myomectomie - Myome de la taille d'un melon cavité utérine non ouverte - trompe gauche et vaisseaux fundiques non atteints capitonnage et péritonisation satisfaisants.

- Suites opératoires immédiates satifaisantes

- 2 mois 1/2 après :
  - Retour de couches normal suivi d'un cycle de 30 jours.
  - Pas de ménorragies ni dysmerrhée qui étaient marqués avant la grossesse.
  - Toucher vaginal : utérus taille normale - ferme - médian, mobile, indolore.
    Cul de sacs souples.

- Observation n° 56 -

Madame V... primipare de 38 ans

- cycles de 30j. irréguliers - pollakiurie.

- Dès le 4ème mois de grossesse, on a l'impression que celle-ci n'est développée que dans la moitié droite de l'utérus. Il existe à gauche un volumineux myome postérieur déviant le corps utérin et le Col vers la droite.

- Un mois plus tard, on est frappé par l'augmentation de volume importante et rapide du fibromyome.

- Au 8ème mois de grossesse, le foetus se présente par le siège : il est comme refoulé vers la droite par un énorme myome qui écrase littéralement le col utérin sur la droite.

- Césarienne au terme de 8 mois 1/2 (d'après les dosages des stéroides sexuels urinaires : Professeur JAYLE)
garçon pesant 3000gr. vivant.

Myomectomie d un myome interstitiel de la taille d'un ballon de rugby pesant 1kg500.

Capitonnage et péritonisation satisfaisants.

Suites opératoires

- immédiates très bonnes.

  retour de couches 7 semaines après.

- 2 mois après.

  La pollakiurie qui précédait la grossesse a disparu.

  au toucher vaginal : l utérus est normalement rétracté médian mobile indolore.

3 mois 1/2 après l'opération, une hystéro salpingographie montre une cavité utérine non déformée avec une bonne permiabilité tubaire bilatérale.

Si, chez ces 2 femmes, porteuses de myomes interstitiels énormes on avait pratiqué au cours de la grossesse, et, redoutant la survenue de complications graves, une myomectomie celle-ci aurait peut être été suivie d'avortement.

D'autre part, de tels fibromes nécessitent par eux-mêmes une intervention. Et la césarienne près du terme, associée à la myomectomie, a pu donner en même temps la solution obstétricale et gynécologique.

Madame R...

obs. n°56

Radiographie du contenu utérin

éffectuée près du 8ème mois de grossesse et montrant un foetus dont le siège est complètement refoulé vers la droite.

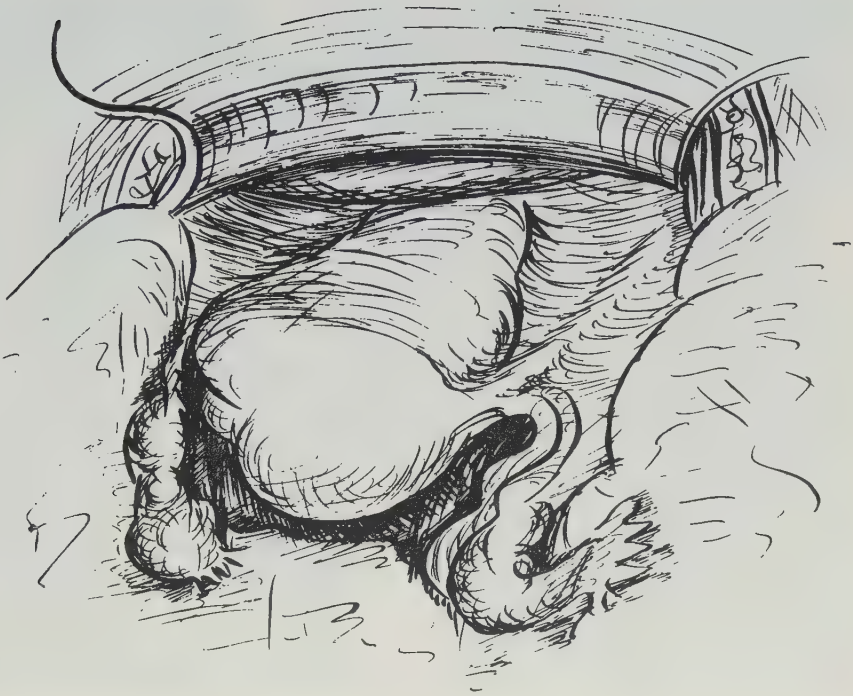

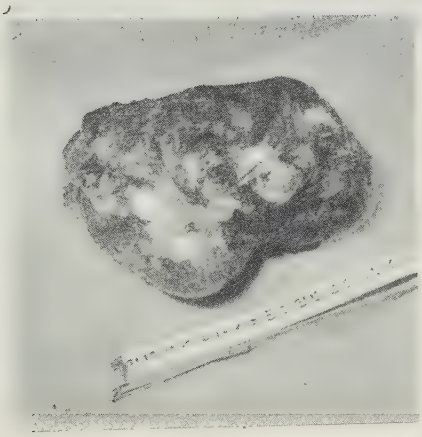

Madame R... Primipare - 39 ans

obs. n° 56

Césarienne complétée par une myomectomie

près du terme

myome postérieur de la taille d'un ballon de rugby.



Madame R...

obs. n°56

Hystérosalpingographie

2 mois après césarienne suivie de myomectomie dans la même séance opératoire (d'un fibromyome interstitiel de la taille d'un ballon de rugby.)

Madame V.. Primipare de 22 ans

obs. n°57

Radiographie du contenu utérin vers le 7ème mois de grossesse

. fibrome de la taille d'un melon au niveau de la corne G

. tête et thorax foetaux déviés vers la droite

. Césarienne suivie de myomectomie près du terme.



Mme V...

Obs. n°. 57

Madame V...

obs. n°57



Hystérosalpingographie 3 mois 1/2 après

Césarienne et myomectomie au cours de la même séance opératoire d'un myome interstitiel de la taille d'un melon, situé au niveau de la corne gauche.

# - ANALYSE DES OBSERVATIONS -

## I AGE ET PARITE -

Parmi les 71 femmes dont l'utérus gravide était porteur d'un ou plusieurs fibromyomes:

15 soit 21,5% étaient âgées de moins de 30 ans

54 soit 75,5% étaient d'un âge compris entre 30 et 40 ans

2 soit 3% avaient dépassé 40 ans.

L'étude de la parité en fonction de l'âge donne la répartition suivante :

42 primipares, soit 60%

parmi lesquelles 12 de moins de 30 ans avec un âge moyen de 27 ans.

29 étaient agées de 30 à 40 ans

avec un âge moyen de 35 ans à peine.

une seule était âgée de 44 ans.

29 multipares soit 40% ainsi réparties

14 deuxièmes pares : 2 de moins de 30 ans

11 entre 30 et 40 ans ; 1 de 45 ans.

7 troisièmes pares

toutes d'un âge situé entre 30 et 40.

1 quatrième pare de 40 ans

2 cinquième pare respectivement de 27 et de 30 ans.

1 sixième pare de 37 ans

3 septième pares dont 1 de 30 ans

1 huitième pare.

| Age des femmes enceintes | PRIMIPARES 42 soit 60% | MULTIPARES : 29 soit 40% | | | | | | |
|---|---|---|---|---|---|---|---|---|
| | | II° | III° | IV° | V° | VI° | VII° | VIII° |
| | | 14 | 7 | 1 | 2 | 1 | 3 | 1 |
| Moins de 30 ans 15 | 12 dont 1 de 22 ans | 2 | 0 | 0 | 1 (27 ans) | 0 | 0 | 0 |
| de 30 ans à 40 ans inclus 5 | 29 | 11 | 7 | 1 | 1 (30 ans) | 1 | 3 dont 1 de 30 ans | 1 |
| de 40 à 45 ans 2 | 1 | 1 | 0 | 0 | 0 | 0 | 0 | 0 |

Tableau de la répartition de la parité en fonction de l'âge sur 71 cas d'associations fibrome et grossesse.

## II - TYPE DE FIBROME -

A. - Nous avons retrouvé chez 52 femmes, soit 74%, un ou plusieurs fibromyomes du CORPS utérin.

Les 52 fibromyomes du corps se répartissant ainsi :

1/ chez 34 femmes, il s'agissait de myomes interstitiels
24 uniques d'une taille allant de l'oeuf de poule au ballon de rugby en passant par le melon.
10 multiples -

2/ L'utérus de 7 autres femmes était porteur de myome sous muqueux.
chez 3 d'entre elles il s'agissait d'un seul myome.
chez 4 autres il en existait plusieurs : nous en avons trouvé une quinzaine au cours d'une révision utérine chez une primipare de 33 ans à la suite d'un avortement de 3 mois.

3/ Une femme présentait une trentaine de myomes interstitiels et sous muqueux.

4/ Enfin, chez les 10 femmes présentant des myomes sous séreux,
il s'agissait 5 fois de myomes sessiles
et
4 fois de myomes pédiculés.

5/ Un utérus fut retrouvé porteur de plusieurs myomes sessiles et pédiculés.

B. - Dans 7 de nos observations, il s'agissait de fibromyomes ISTHMIQUES, soit 8,5%, tous interstitiels.

C. - Nous avons retrouvé 7 fois l'association de fibromyomes du corps et de l'isthme.

. tous interstitiels dans 5 observations

. chacun de 2 fibromes du corps et de l'isthme était sous

séreux, pédiculés dans un autre cas.

. enfin un myome sous-séreux pédiculé du corps était associé à plusieurs myomes interstitiels de l'isthme.

E. - Nous avons classé séparément les observations de 6 femmes chez lesquelles avait été pratiqué une myomectomie avant la grossesse.

4 de ces opérations se situaient en dehors de tout état gravido-puerpéral.

Les 2 autres avaient été pratiquées l'une au début de la grossesse précédente, l'autre avait été réalisée comme complément d'une opération césarienne.

Deux de ces 6 femmes présentaient déjà des récidives : Pour toutes les deux, la myomectomie se situait 5 ans avant la grossesse que nous avons observée ; l'une d'elle portait un utérus littéralement bourré de myomes, l'autre avait 2 petits myomes sous séreux sur la face antérieure de l'utérus.

## III - ANTECEDENTS -

Nous ne nous attarderons pas à relever les banales ménorragies ni les cycles menstruels irréguliers.

1/ Nous avons retrouvé des anomalies ovariennes (kyste, ovarite sclérokystique) chez 8 femmes associant fibrome et grossesse.

Pour 4 d'entre elles, il ne s'agissait pas à proprement parler d'antécédents, puisque les lésions ont été mises en évidence au cours de l'opération césarienne.

Pour 4 autres, bien avant la grossesse, il s'était agi :
- pour 2 primipares âgées respectivement de 27 et 33 ans, de pratiquer, en meme temps que la myomectomie, une droite chez l'une, une résection cunéiforme de l'ovaire gauche chez le deuxième, enfin

Deux grandes multipares, âgées respectivement de 39 et 40 ans avaient subi chacune une annexectomie, 10 ans auparavant.

2/ Trois femmes seulement étaient traitées pour stérilité primaire : elles étaient âgées, l'une de 30 ans les 2 autres de 36 ans.

- La première devint enceinte après une intervention comprenant une myomectomie et une annexectomie droite (effectué par le Pr. MUSSET). Elle a accouché par voie basse au 8ème mois. de cette grossesse.
- La deuxième vit sa myomectomie suivie de grossesse quatre années plus tard.
- La troisième ne semblait pas devoir sa stérilité au myome hébergé par son utérus puisqu'elle devint enceinte au cours du cycle qui suivit une hystérosalpingographie.

## IV - EVOLUTION DE LA GROSSESSE -

### A. - NECROBIOSE ASEPTIQUE

1°) 23 interventions chirurgicales ont permis l'examen histologique d'autant de fibromyomes par les Docteurs MORICARD et PAIRAULT.

On dénombre ainsi 6 cas de nécrobiose aseptique sur 23 myomes opérés soit 27%. La répartition par rapport au moment et au type de l'intervention est la suivante :

2 nécrobioses sur 5 myomectomies en début de grossesse.
3 nécrobioses sur 16 myomectomies pratiquées comme temps complémentaire de césariennes au voisinage du terme.
1 nécrobiose pour une hystérectomie post-abortum.

2°) Parmi ces 6 myomes nécrobiosés

4 étaient pédiculés et d'un volume compris entre un oeuf de poule et une tête de nouveau né.

2 étaient interstitiels, le premier, corporéal, de la taille d'un ballon de rugby (obs. n°56), l'autre, isthmique, de la taille d'une orange, accentuait la déformation d'un utérus bicorne. (obs. n° 67)

3°) Les signes cliniques de nécrobiose se manifestèrent chez 2 femmes seulement : une fois en cours de grossesse et une autre fois au cours du post abortum.

B. - LES AVORTEMENTS :

Ils sont au nombre de 12, soit 17%, mais 11 seulement avaient toutes chances d'être spontanés, soit 15,7%.

- Notons d'abord un avortement provoqué dans des conditions assez insolites pour qu'il mérite d'être rapporté : Mme G... 2ème geste de 36 ans a présenté un avortement provoqué il y a 10 ans. Au début de sa 2ème grossesse, on intervient pour une masse pédiculée, prolabée dans le Douglas, en pensant qu'il s'agit d'un kyste de l'ovaire.

- intervention : Dr. R. MUSSET - Polymyomectomie
- suites opératoires : excellentes
- 1 mois après : avortement provoqué.

- Nous remarquons également que 5 femmes ont déjà accouché, parmi lesquelles :

3 - deuxièmes pares
1 - quatrième pare
1 - cinquième pare

et 3 avaient déjà fait des fausses couches : n° 62 (4 avortements p.)
n° 63 (1 avortement p.)
n° 67 utérus bicorne

- Du point de vue des relations entre les fibromyomes et l'avortement, il semble que l'on puisse attribuer la fausse couche aux myomes dans 7 cas (soit les 3/4) où il s'agissait 4 fois de myomes sous muqueux
1 fois d'un polype fibreux
2 fois de fibrose intracavitaire

(l'une concomittante à une fibromatose utérine chez une 2ème pare, 1 autre chez une femme ayant fait 6 fausses couches provoquées antérieures.

1 fois de synéchie corporéale concomittante au myome.
. 1 fois de polyfibromatose et d'une nécrobiose vraisemblable ayant régréssé rapidement.

Parmi les autres étiologies nous avons retrouvé

. 1 fois des manoeuvres abortives certaines

. 1 malformation utérine (utérus bicorne)

| | MULTIPARES (5) | | | |
|---|---|---|---|---|
| Age des femmes ayant avorté | PRIMIPARES 7 | II° 3 | IV° 1 | V° 1 |
| Moins de 30 ans (1) | 1 | 0 | 0 | 0 |
| de 30 à 40 ans inclus (9) | 5 | 2 | 1 | 1 |
| de 40 à 45 ans (2) | 1 | 1 | 0 | 0 |

Tableau résumant la répartition de la parité en fonction de l'âge, chez les 12 femmes ayant fait un avortement avec un utérus porteur de fibrome.

L'Avortement lui-même : Nous en avons dénombré 4 précédés de métrorragies : deux de ces femmes, IV et V pares, présentent des ménorragies depuis plusieurs années.

- l'une d'elle (IV pare) compte, dans ses antécédents, une insertion basse du placenta.
- l'autre (V pare) doit subir une hystérectomie : l'examen histologique de la pièce montre une muqueuse utérine de type atrophique.
- la troisième présente un utérus bicorne avec trois myomes : un sur chaque corne et l'autre au niveau de l'isthme.

C. - AUTRES COMPLICATIONS en cours de grossesse.

1°) 6 fibromes étaient enclavés en cours de grossesse.

a/ 1 (obs. n°4) enclavé au 4ème mois - la parotomie pour kyste de l'ovaire - myomectomie-la grossesse continue-accouchement normal à terme.

b/ 3 qui constitueront un obstacle praevia au cours de l'accouchement. (césarienne obs. n° 41 45 et 71)

c/ 1 enclavé (n°44) jusqu'en fin de grossesse ascensionne en début de travail.

d/ 1 ascensionne au courant du 6ème mois (N°1) accouchement normal à terme.

2°) Torsions - gangrènes - suppurations : nous n'avons observé aucune de ces complications.

3°) Compressions : Nous avons dénombré

4 compressions entraînant

3 fois une dysurie : il s'agit:

2 fois de myomes enclavés dont 1 sur utérus rétroversé.

1 fois d'une hypertrophie globale d'un utérus bourré de myomes interstitiels.

1 fois des douleurs rectales.

D. - LES GROSSESSES EVOLUANT JUSQU'A TERME.

57 grossesses sur 71 sont allées à terme ou près du terme, soit 80%.

1°) Pour 29 d'entre elles, l'association du fibrome et de la grossesse est restée complétement asymptomatique (50%).

2°) 7 ont présenté des métrorragies discrètes, 6 sans lendemain (1 suivie d'un accouchement prématuré au 6ème mois).

3°) 18 ont présenté des douleurs aiguës, lesquelles ont rapidement cédé à un traitement médical simple:glace sur le ventre et distilbène pour certains auteurs.

# LES AVORTEMENTS

| Année | 1959 | 1958 | | 1959 | 1960 | | 1958 | 1960 | 1958 | | 1957 | |
|---|---|---|---|---|---|---|---|---|---|---|---|---|
| N° de l'observation | 59 | 60 | 61 | 62 | 63 | 64 | 65 | 66 | 67 | 68 | 69 | 70 |
| Age | 44 | 36 | 45 | 39 | 36 | 24 | 43 | 30 | 36 | 31 | 27 | 33 |
| Parité | I | II | II | II | I | I | IV | V | I | I | I | I |
| Gestation | I | II | II | IV | II | I | IV | V | II | I | I | I |
| **MYOMES** | | | | | | | | | | | | |
| SITUATION — Corps | un | deux | deux | deux | trois | trois | trois | un | Deux | un | un | quinze |
| SITUATION — isthme | 0 | 0 | 0 | 0 | 0 | 0 | 0 | 0 | un | 0 | 0 | 0 |
| SITUATION — col | un | 0 | 0 | 0 | 0 | 0 | 0 | 0 | 0 | 0 | 0 | 0 |
| TYPE — Sous Séreux | + | 0 | 0 | 0 | 1 pédiculé | 0 | 0 | 0 | 0 | 0 | 0 | 0 |
| TYPE — Interstitiel | 0 | + | + | + | 2 | 0 | + | 0 | 2 | + | + | 0 |
| TYPE — Sous muqueux | 0 | 0 | 0 | 0 | 0 | + | + | + | 1 | 0 | 0 | ++ |
| Anatomie Pathologique (Nécrobiose Aseptique) | 0 | 0 | 0 | 0 | oui myomectomie | 0 | 0 | 0 | oui Hystérectomie | 0 | 0 | 0 |
| **ANTECEDENTS** | | | | | | | | | | | | |
| Menstruation — Cycles irréguliers | non connus | | | | + | non connus | | | + | non connus | + | non connus |
| Menstruation — Ménorragies | | + | + | + | | | + | + | + | | | |
| Menstruation — Dysménorrhée | | | | + | | | | | | | | |
| Dysurie ou Troubles Rectaux | | 0 | 0 | 0 | | | | | | | | |
| Stérilité traitée | | 0 | 0 | 0 | | | | | | | | |
| Kystes Ovaire | | annexectomie G | 0 | 0 | 0 | | | | | | | |
| Ovarite Scléro Kystique | | 0 | 0 | 0 | 0 | | | | | | | |
| GROSSESSES ANTERIEURES — Avortement | | 0 | 0 | 4 provoqués | 1 prov. | 0 | 0 | 0 | 3 mois 58 | 0 | 0 | 0 |
| GROSSESSES ANTERIEURES — G.E.U. | | 0 | 0 | 0 | 0 | 0 | 0 | 0 | | 0 | 0 | 0 |
| GROSSESSES ANTERIEURES — Normales | | + 1941 | + 1944 | + 1941 | 0 | | 4 1937 à 50 | 4 1949 à 55 | | 0 | 0 | 0 |
| **ANOMALIES PRECEDANT L'AVORTEMENT** | | | | | | | | | | | | |
| Métrorragies traitement | | 0 | + | 0 | 0 | 0 | + | + | + | 0 | 0 | 0 |
| S. çliniques de Nécrobiose aiguë | | 0 | 0 | 0 | 0 | 0 | 0 | 0 | 0 | 0 | 0 | 0 |
| " " latentes | | 0 | | | 0 | | | | | | | |
| Myomectomie | | 0 | 0 | 0 | + 3 mois | 0 | 0 | 0 | 0 | 0 | 0 | 0 |
| Indication | | | | | K O enclavé | | | | | | | |
| Suites opératoires | | | | | N | | | | | | | |
| Manoeuvres abortives | | 0 | 0 | 0 | ++ | 0 | 0 | | | 0 | 0 | 0 |
| Malformations utérines | | 0 | 0 | 0 | 0 | 0 | 0 | 0 | bicorne | 0 | 0 | 0 |
| **L'AVORTEMENT LUI-MEME** | | | | | | | | | | | | |
| Spontané + âge de la grossesse. | + 4m1/2 | + 3m1/2 | + 5m1/2 | + 2m1/2 | + 4 mois | + 4m 1/2 | + 2m | + 1m | + 4m1/2 | 3 m | 3 m | 2m1/2 |
| Hémorragies | + | 0 | + | 0 | ++ | 0 | + | | + | | + | + |
| Infection | | 0 | 0 | 0 | + | 0 | | | | | | |
| Traitement | | | | | | | | | | | | |
| D.A. | | + | + | 0 | + | | | | + | | | |
| R.U. manuelle | + | + | | 0 | + | + | + | + | + | + | + | + |
| Curetage instrumental | | 0 | 0 | + | 0 | 0 | | | + | | | |
| **SUITES OPERATOIRES** | | | | | | | | | | | | |
| Normales | + | + | + | + | + | + | + | + | | + | + | + |
| Accidents veineux | | | | | | | | | | | | |
| Infection | | | | | | | | | | | | |
| Hémorragie | | | | | | | | | | | | |
| Nécrobiose fibrome - traitement | | | | | | | | | + Hystérect. | | | |

4°) enfin, 5 ont du subir une myomectomie (en pensant au départ à un kyste de l'ovaire pour 2 d'entre elles)
au début de leur grossesse : 4 ont mené celles-ci à terme sans autre difficulté :

- Chez Madame B..., I pare de 27 ans, on discutait les diagnostics de fibromyomes pédiculé et de kyste dermoïde de l'ovaire : le Dr. MUSSET éffectue une myomectomie vers le 3è mois de la grossesse, les suites opératoires sont simples, la grossesse continue à évoluer normalement jusqu'au terme, l'accouchement s'éffectue normalement.

- Madame K... I pare de 34 ans, subit une myomectomie au 3è mois devant la persistance de vives douleurs et signes péritonéaux liés à un fibromyome postérieure (pédiculé) et ceci malgré le repos et la glace. La myomectomie débarasse cette femme d'un fibrome en nécrobiose. Sa grossesse évolue normalement jusqu'au terme où une application de forceps termine l'accouchement ; un an après Madame K... mènera à terme sa deuxième grossesse.

- Madame S... I pare, 29 ans, subit la même opération au 3è mois sur la base des mêmes indications. Après une évolution normale jusqu'au terme, la grossesse se termine par un accouchement normal.

- Madame G... I pare, 30 ans, connait exactement la même évolution de sa grossesse et du myome associé.

- Madame G... Primipare, secondigeste - la parotomie pour kyste de l'ovaire associé à la grossesse. Myomectomie d'un volumineux fibrome pédiculé du bord gauche utérin. Suites parfaites. Fausse couche provoquée 1 mois après.

- 2 fibromes seulement sur les 5 enlevés étaient atteints de nécrobiose aseptique (examen histologique effectué par le Dr.MORICARD).

## V. - L'ACCOUCHEMENT ET LES SUITES DE COUCHES -

A. - LES PRESENTATIONS se répartissent en

51 céphaliques, soit 87%
6 sièges
2 transversales.

B. - L'ACCOUCHEMENT proprement dit s'est effectué suivant la répartition suivante:

1°) 33 voies basses, soit 57%

a/ 28 accouchements spontanés dont 1 présentation du siège et 4 présentations céphaliques ayant subi une myomectomie, dont 1 avant la grossesse, et 3 au début de la grossesse.

b/ 5 applications de forceps dont

3 pour non progression de la présentation

2 pour éviter des efforts expulsifs à des femmes ayant subi une myomectomie antérieure.

c/ La délivrance : nous comptons 2 délivrances artificielles et 6 révisions utérines :

2 DA (1 pour non décollement placentaire et hémorragie)

(1 systématique pour foetus mort in utéro avant tout début de travail)

GRU systématiques pour vérification de la cavité (2 myomectomies antérieures et 4 en début de grossesse.)

d/ Suites de couches (obs. + détail III 4 19

normales - apyrétiques sauf 1 (obs. 33) infection liée à une rétention placentaire vérifiée histologiquement.

2°) 26 Césariennes, soit 43%

1 - dont les indications sont les suivantes

a/ 6 pour fibromes praevia dont un développé sur l'hémiutérus non gravide d'un utérus didelphe.

b/ 3 pour utérus porteurs d'une cicatrice de myomectomie antérieure, associée à :

. une dystocie cervicale (obs. 51)

. une procidence du cordon sur une présentation céphalique (obs.40)

. un siège complet.

c/ 5 pour présentation vicieuse (dont une associée à 1 fibrome praevia)

3 sièges refoulés latéralement par la tumeur utérine

2 présentations transversales.

# GROSSESSES AYANT EVOLUE JUSQU'A TERME ET ACCOUCHEMENTS PAR LES VOIES NATURELLES

| Année | 1960 | 1957 | 1960 | 59 | 57 | 57 | 57 | 60 | 58 | 58 | 58 | 57 | 58 | 59 | 58 | 60 | 58 | 57 | 57 | 60 | 57 | 57 | 59 | 57 | 60 | 60 | 57 | 59 | 60 | 57 | 60 | 57 | 60 |
|---|---|---|---|---|---|---|---|---|---|---|---|---|---|---|---|---|---|---|---|---|---|---|---|---|---|---|---|---|---|---|---|---|---|
| N° de l'observation | 1 | 2 | 3 | 4 | 5 | 6 | 7 | 8 | 9 | 10 | 11 | 12 | 13 | 14 | 15 | 16 | 17 | 18 | 19 | 20 | 21 | 22 | 23 | 24 | 25 | 26 | 27 | 28 | 29 | 30 | 31 | 32 | 33 |
| Age | 37 | 32 | 36 | 27 | 32 | 31 | 27 | 40 | | 37 | 31 | 34 | 39 | 27 | 30 | 27 | 29 | 30 | 35 | 35 | 27 | 40 | 29 | 30 | 31 | 36 | 27 | 31 | 33 | 26 | 29 | 38 | 38 |
| Parité | I | III | I | I | II | II | I | III | | I | I | I | I | I | I | V | I | I | I | II | I | VII | I | III | III | II | I | I | I | II | I | VII | III |
| N° Gestation en cours | I | III | I | I | III | II | III | IV | | I | II | I | I | I | I | V | I | I | I | II | I | X | I | IV | III | II | I | III | I | II | I | XIV | III |
| SITUATION du ou des MYOMES — Corps | + | + | + | + | + | + | + | + | | + | + | + | | + | | + | | + | + | + | + | + | | + | + | + | + | + | ++ | + | +++ | + | + |
| SITUATION du ou des MYOMES — Isthme | | | + | | | | | | | | | | + | | | | + | | | | | | + | | | | | | | | | | |
| SITUATION du ou des MYOMES — Col | + | | | | | | | | | | | | | | | | | | | | | | | | | | | | | | | | |
| TYPE du MYOME — Sous séreux | Pédic. | | | + | | | | | | | | + | + | | | + | | + | | | | | | | | | | Pédic. | | | | | |
| TYPE du MYOME — Interstitiel | | + | + | | + | + | + | + | | + | + | | | | | | + | | + | + | + | + | + | + | + | + | + | | + | + | + | + | |
| TYPE du MYOME — Sous Muqueux | | | | | | | | | | | | | | | | | | | | | | | | | | | | + | | | | | + |
| - Ana.- Path.- Nécrobiose | | | | | | | | | | | | + | | | | | | | | | | | | | | | | | | | | | |
| ANTECEDENTS Variété | | | | | | | | | | | | | | | + | | | | | | | + | | | | | | | | | | | |
| Cycles irréguliers | | | | | | | | | | | | | | | + | + | | | | | | | | | | | | | | | | | |
| Ménorragies | | | | | | | | + | | | | | | | + | | | | | | | | | | | | | | + | | | | |
| Dysménorrhée | | | + | | | | | | | | | + | | | + | | | | | | | | | | | | | + | + | | | | |
| Dysurie - troubles Rectaux | | | | | | | | | | | | | | | R | | | | | | | | | | | | | | | | | | |
| Accouchements antérieurs | | | | | | | | | | | | | | | | N | | | | N | | N | | | N | mort né 8m1/2 | | | N à t | | | N à t | N. à T. |
| Stérilité traitée | | | | | | | | | | | | | | | + | | | | | | | | | | | | | | | | | | |
| Kystes ovaires | | | | | | | | | | | | | | | K.O | | | | | | | K.O | | | | | | | | | | | |
| Grossesse Extra Utérine | | | | | | | | | | | | | | | | | | | | | | | | + | | | | | | | | | |
| Myomectomie avant grossesse | | | | | | | | | + | | | | | | + | | | | | | | | | | | | | | | | | | |
| ACCIDENTS ET INCIDENTS DE GROSSESSE F.C | | | | | + p. | | + s p 2 | | | | sp | | | | | | | | | | | 3 | | | 1 | | | 2 sp | | | | 7 prs | |
| difficultés diagn. grossesse quant à son âge | | | + | + | | | | | + | | | | | | | | | + | | + | | | | | | | | | | | | | |
| Bilan hormonal | | | | | | + | + insuf | | | | | | | | | | | | | | | | | | | | | + N | | | | | |
| difficultés diagn. fibrome | | | | + | | | | | | | | | | | | | | | | | | | | | | | | | | | | | |
| compression urinaire - Rectale | | | | | | | | | | | | | | | | | | | | | | | | | | | | | | | | | |
| S de nécrobiose latente | | | | | | | | | | | | | | | | | | | + | | | | | | + | | | | + | | | | |
| " aiguë | | | | | | | | | | | | + | | | | | + | | | | | | | | | | | | | | | | |
| Rétrovers. utérine | | | | | | | | | | | | | | | | | | | | | | | | | | | | | | | | | |
| Myome Prolabé Douglas | + | | | | | | | | | | | | | | | | | | | | | | | | | | | | | | | | |
| Guérison trait. médic. simple | ascen. 7e m | | | | | | | | | | | | | | | | + | | | | | | | | + | | | | + | | | | |
| MYOMECTOMIE isolée en cours grossesse | | | | + | | | | | | | | + | | | | | + | + | | | | | | | | | | | | | | | |
| indication à intervenir — Nécrob. aseptique aiguë | | | | | | | | | | | | + | | | | | + | + | | | | | | | | | | | | | | | |
| indication à intervenir — K. ovaire Prolabé Douglas | | | | + | | | | | | | | | | | | | | | | | | | | | | | | | | | | | |
| Suites opérat. | | | | N | | | | | | | | N | | | | | N | N | | | | | | | | | | | | | | | |
| menace de F.C. | | | | | | | | | | | + | | | | | | | | | | | | | | | | | ++ | | | | | |
| Métrorragies sans lendemain | | + | | | | | | | | | | | + | | | | | | | | | | | + | + | | | | | | | | |
| ACCOUCHEMENT Terme | 8 1/2 | 9 | 8 | 9 | 9 | 9 | 8 | 9 | 9 | 9 | 9 | 9 | 9 | 8 | 9 | 9 | 9 | 9 | 9 | 9 | 9 | 9 | 8 | 9 | 9 | 8 1/2 | 9 | 6 | 9 | 9+13j | 9 | 9 | 9 |
| Présentation sommet | + | + | + | + | + | + | + | + | + | + | + | + | + | + | + | + | + | + | + | + | + | + | + | + | + | + | + | | + | + | + | + | + |
| Face front | | | | | | | | | | | | | | | | | | | | | | | | | | | | | | | | | |
| Siège - Epaule | | | | | | | | | | | | | | | | | | | | | | | | | | | | x | | | | | |
| Procidence du cordon | | | | | | | | | | | | | | | | | | | | | | | | | | + | | | | | | | |
| Dystocie dynamique | | | | | | | | | | | | | | | | | | | | | | | | | | | | | | | | | |
| cervicale | | | | | | | | | | | | | | | | | | | | | | | | | | | | + | | | | | |
| Insertion basse placenta | | | | | | | | | | | | | | | | | | | | | | | | | | | | | | | | | |
| Accouchement spontané | + | + | + | + | + | | + | + | + | + | | + | + | | + | + | + | + | + | + | + | + | + | + | + | + | + | + | + | + | | + | + |
| Forceps | | | | | | + | | | | | + | + | | + | | | | | | | | | | | | | | | | | + | | |
| DELIVRANCE N | + | + | + | + | + | + | + | + | + | | + | + | | | + | + | + | | + | + | + | + | + | + | + | | + | | + | | + | + | |
| hémorragie (de la) | | | | | | | | | S | | | | | | | | | | | | | | | | | | | | | + | | | |
| artificielle | | | | | | | | | | | | | syst | | | syst | | | | | | | | | | syst. | | syst. | | + | | | |
| R.U. | | | | | | | | | | | | | | + | | | | systsyst | | | | | | | | | | | | | | | |
| Etat de l'enfant à la naissance — cri immédiat | + | + | + | + | + | + | + | + | + | + | + | + | + | + | + | + | + | + | + | + | + | + | + | + | + | | + | | + | + | + | + | |
| ranimé | | | | | | | | | | | | | | | | | | | | | | | | | | + | | + | | | | | + |
| mort né | | | | | | | | | | | | | | | | | | | | | | | | | | | | | | | | | |
| SUITES DE COUCHES immédiates : normales | + | + | + | + | + | + | + | + | + | + | + | + | + | + | + | + | + | + | + | | + | + | + | + | + | + | + | + | + | + | + | + | |
| phlébite | | | | | | | | | | | | | | | | | | | | | | | | | | | | | | | | | |
| Phlébo trombose tronc variqueux | | | | | | | | | | | | | | | | | | | | | | + | | | | | | | | | | | infect. |
| hémorragie infection | | | | | | | | | | | | | | | | | | | | | | | | | | | | | | | | | antibiot. RV |
| traitement | | | | | | | | | | | | | | | | | | | | | | | | | | | | | | | | | |
| SUITES MEDIATES (après R.D.C.) | | | | | | | | | | | | | | | + sauf varice | | | | | | | | | | | | | | + | | | | |
| Amélior. troubles fonct. antérieurs à grossesse | | | | | | | | | | | | | | | | | | | | + | | | | + | + | | + | | + | | + | | |
| Rétract. myome : Rétract. Utérine | | | | | | | | | | | | | | | | | | | | + | | | | + | + | | + | | + | | + | | |
| Utérus restant plus gros que norm. | | | | | | | | | | | | + | | | | | | | | | | | | | | | + | | | | | | |
| Grossesse ultérieure | | | | | | | | | | | | | | | | | | | | | | | | | | | | | | | | | |

CES

| Numéro de l'observation | 34 | 35 | 36 | 37 | 38 | 39 | 40 | 41 | 42 | 43 |
|---|---|---|---|---|---|---|---|---|---|---|
| Age | 36 | 37 | 37 | 28 | 40 | 38 | 35 | 36 | 37 | 28 |
| Parité | I | I | I | II | I | I | II | I | I | I |
| Gestation | I | I | I | II | I | I | II | I | III | I |
| MYOMES Situation corps | 2 | 2 | 1 | 2 | 2 | 2 | | 1 | plusieurs | 1 |
| Situation isthme | | | | | | 1 | | 1 | | 1 |
| Situation col | | | | | | | | | | |
| Type sous séreux | | | | | | | | | + | + |
| Type interstitiel | | | | | | | | | | |
| Type sous muqueux | | | | | | | | | | |
| Volume | | | | | | orange | | orange | | |
| Anapath. - nécrobiose | | + | | | | | | + | | |
| ANTECEDENTS malformat. utérine | | | | | | | | | | |
| Cycles irrégul. | | | | | + | | | | | + |
| Menstruation Ménorragies | | | + | + | | + | | + | | |
| dysménorrhée | + | | | + | | | | | | |
| Dysurie - Troubles Rectaux | | | | | | | Dysurie | | | |
| Kystes Ovaires | | | | | | | | | | |
| Ovarite Scléro Kystique | | | | | | | | | | |
| Interventions chirurgicales ant. | | | | | | | myomect. | | | |
| Grossesse Ant Avortement | | | | | | | | | 2 | |
| Grossesse Ant G.E.U. | | | | | | | | | | |
| Grossesse Ant Normale | 0 | 0 | 0 | + | 0 | 0 | + | 0 | | 0 |
| Accouch$^{t}$. Ant Normal | | | | | | | | | 0 | |
| Accouch$^{t}$. Ant Forceps | | | | | | | + | | | |
| Accouch$^{t}$. Ant Césarienne | | | | + | | | | | | |
| EVOLUTION GROSSESSE et FIBROME : Rétrovers Ut. | | | | | | + | | | + 7 1/2 | |
| fibrome enclavé | | | | | | + | | | | |
| dysurie | | | | | | | | | | |
| signes cliniques de nécrobiose latente | | | | | | | + | | | |
| Myomectomie | | | | | | | Cours 1 G | | | |
| ses indications | | | | | | | N | | | |
| suites opératoires | | | | | | | | | | |
| Métrorragies | | | | | | | | | + | |
| ascension fibrome | | | | | | | | | | |
| LA CESARIENNE | | | | | | | | | | |
| Terme | 9 | 9 | 9 | 9 | 9 | 9 | 9 | 9 | 9 | 9 |
| indications - Fibr. praevia | | | | | | + | | + | | |
| - Présent. vicieuse | + | + Epaule | | | | | | | + Epaulm | |
| - Itérative | | | | + | | | | | | |
| - bassin | | | | + | + | | | | | |
| - autre indication | | | souffr. fœt | | | | Procid. cordon. | | | souf for |
| Complétée par MYOMECTOMIE | | +2 | | | | +3 | | +2 | +5 | +2 |
| Hystérectomie | | | | | | | | | | |
| Suites opératoires normales | + | + | + | + | + | + | + | + | + | + |
| incidents | | | | | | | | | | |
| Suites à plus longue échéance | + | | | + | | + | | | | |
| DISPARITION des trou. régularisation Cycl. | + | + | | | | | | | | |
| bles liés au fibrome dysménorrhée | + | + | | | | + | | | | |
| ménorragie | | | | | | | | | | |
| Dysurie | | | | | | | | | | |
| nouvelle grossesse | | | | | | | | | | |

RIENNES -

| 44 | 45 | 46 | 47 | 48 | 49 | 50 | 51 | 52 | 53 | 54 | 55 | 56 | 57 | 58 | 71 |
|---|---|---|---|---|---|---|---|---|---|---|---|---|---|---|---|
| 35 | 37 | 33 | 40 | 28 | 31 | 36 | 32 | 37 | 36 | 37 | 30 | 38 | 22 | 40 | 28 |
| I | II | I | III | I | II | I | I | I | III | VI | VII | I | I | II | VIII |
| I | II | I | VI | III | II | I | III | I | III | VI | VII | I | I | II | IX |
| 3 | 3 | | 1 | nombreux | nombreux | nombreux | #30 | 3 | 1 | | | | 1 | 1 | |
| 1 | | | | | | | | | | 1 | 1 | 1 | | | 1 |
| | | | | | | | | | | | | | | | |
| + | | | | | | | | + | | | | | | | + |
| + | + | | | | + | | + | + | | + | + | + | + | + | + |
| | | | + | + | | + | | | | | | | | | |
| orange | orange | | | | | | | | | | orange | ballon rugby | melon | pamplemousse | tête N. né |
| | | | | | | | | | | | | + | | | |
| | | | | | | | | | Didelphe | | | | | | |
| + | | | | | | | | + | | | | + | + | | |
| | | | | | | | | + | | | | + | + | | |
| | + | | | | | | + | | | | | + | + | | |
| | | | | | | | | | | | | Dysurie | Dysurie | | |
| | | | | + | dermoïde | | | | | + | | | | | |
| | | + | | + | | | | | | | | | | | |
| | | myomect. | | | | | myomect. | | | | | | | | |
| | | | 3 | 2 | | | 2 | | | | | | | | 1 |
| | | | | | | | | | | | | | | | |
| 0 | + | 0 | 2 | | 1 | 0 | | 0 | 2 | 5 | 6 | 0 | 0 | 1 | 7 |
| | 0 | | + | 0 | | | 0 | | | + | + | | | | + |
| | | | | | | | | | | | | | | | |
| | | | | | + | | | | + | | | | | + | |
| + | | | | | | | | | | | | | | | |
| | + | | | | | | | | + | | | | | | |
| | | | | + | | | | | | | | + | | | |
| + | | | | + | | | | | | | | | | + | |
| | | + | | | | | + | | | | | | | | |
| | | en DH Gross | | | | | en DH Gross | | | | | | | | |
| | | N | | | | | N | | | | | | | | |
| | + | | | | | | | | | | | | | + | |
| | | | | | | | | | | | | | | | |
| | | | | | | | | | | | | | | | |
| 9 | 8 1/2 | 9 | 6 1/2 | 9 | 8 | 9 | 9 | 9 | 9 | 9 | 9 | 8 1/2 | 8 1/2 | 9 | 9 |
| | + | | | | | | | | + | + | | | | | + |
| | | | | | | | | | + S. | | | + S. | + S. | | W S. |
| | | | | | + | | | | + | | | | | + | |
| + | | | | | | + | | | | + | | | | + | |
| | | system. | infect.an.n | souffr foet | | | dyst.Cervic | souffr foet +#4TA | | | | | | | |
| +4 | +3 | | | +++ | +3 | +++ | + 15 | +3 | +1 | +1 | | +1 | +1 | | |
| | | | + | | | | | | | | | | | | + |
| + | + | + | + | + | + | + | + | + | + | + | | + | + | + | + |
| | | | | | | | | | | | infect | | | | |
| + | | | | | | | | | | | | + | + | | |
| | | | | | | | | | | | | + | + | | |
| + | | | | | | | | | | | | + | + | | |
| | + | | | | | | | | | | | + | + | | |
| | + | | | | | | | | | | | | | | |

d/ 3 indications dans lesquelles la fibromatose utérine est peut-être intervenue sans que l'on puisse en avoir de preuve formelle:

1 dépassement de terme avec souffrance foetale.

1 procidence du cordon.

1 dystocie cervicale irréductible avec souffrance foetale.

Les fibromyomes ont en fait constitué un facteur de premier plan dans l'indication de 13 césariennes et un facteur important dans les indications de 7 autres césariennes.

e/ 4 itératives

f/ 5 dystocies osseuses

1 kyste de l'ovaire praevia

g Trois fois la césarienne a du être suivie d'une hystérectomie :

- Madame P... 3è pare 6è geste 40 ans - deux enfants bien portants. Après un début de grossesse non surveillé présente au 6è mois une rupture spontanée prématurée des membranes et reste sans contractions utérines pendant 10 jours. Elle entre à la Maternité de Lariboisière avec un tableau sérieux d'infection amniotique.

Césarienne : fille vivante pesant 1750g.

Hystérectomie totale pour volumineux fibrome du bord droit utérin et infection amniotique.

Suites opératoires normales aucune accident circulatoire .

- Madame L... 2è pare de 40 ans

1er accouchement remontant à 13 ans : césarienne pour bassin limite après épreuve de travail. garçon vivant pesant 2750 g.

Hypertension artérielle dès le début de la grossesse. L'utérus est porteur de plusieurs myomes dont un, de la taille d'une orange, se trouve au niveau de l'isthme, à droite. En dehors d'une pyélo-urétérité à la fin du 2ème trimestre, la grossesse évolue normalement les myomes ne provoquent aucun troubles fonctionnels notables.

au terme de 8 mois 1/2

Césarienne itérative : garçon vivant : 3060g.

Hystérectomie sur l'aspect multifibromateux de l'utérus et l'âge de la femme qui est alors mère de 2 enfants. Conservation ovarienne bilatérale suites opératoires normales.

3 - 16 Césariennes ont été suivies de MYOMECTOMIE. au cours de la même séance opératoire.

4 myomectomies portaient sur un myome unique mais volumineux : nous avons mentionné plus haut le myome de la taille d'un melon qu'occupait la corne utérine gauche d'une primipare de 22 ans (obs. 57 - fig. page - ) et celui comparable à un ballon de rugby qui occupait la face postérieureet le bord gauche de l'utérus d'une primipare de 38 ans (obs. 56 fig. )

Les 12 autres interventions étaient toutes des poly-myomectomies enlevant, le plus souvent, de 2 à 5 myomes dont la taille variait entre celle d'un oeuf de poule et d'une orange, faisant l'ablation, dans certains cas, d'une douzaine de myomes.

Les suites opératoires de ces myomectomies, pratiquées au cours de la césarienne, ont été excellentes dans tous les cas : Apyrétiques 15 fois sur 16. Encore l'unique courbe de température qui s'est maintenue au dessus de la normale était-elle peu élevée (37°8 - 38°) exempte d'oscillations . Elles est d'ailleurs normalisée spontanément après la première semaine et correspondait vraisemblablement à une fièvre de résorption (obs. 57) après la myomectomie d'une tumeur de la taille d'un melon.

A plus longue échéance, la vie de ces femmes a été nettement améliorée : c'est ce qui apparait à la lecture des observations des quelques 4 femmes qui sont revenues pour des consultations de contrôle systématique : nous avons retrouvé les mêmes améliorations fonctionnelles en dépouillant les questionnaires adressés à celles qui avaient été perdues de vue :

D'une façon générale, les troubles existant avant le grossesse ont régréssé progressivement jusqu'à disparaître : on a aussi constaté :

La régularisation du cycle menstruel,

La disparition des ménorragies,

La régression des troubles urinaires

et rectaux ainsi que d'un certain nombre de dysménorrhées.

Quant aux signes physiques, retrouvés à l'examen plusieurs mois après césariennes et myomectomies, et pour lesquels nous n'avons malheureusement que trois observations complètes, les autres femmes n'étant pas revenues consulter, ils sont également très satisfaisants (obs. 56 et 57 notamment.)

L'utérus retrouve rapidement des caractères normaux quant à sa taille, sa consistance, sa mobilité et sa sensibilité au toucher. Les culs de sacs sont souples.

Dans les 2 cas où une hysterographie a été pratiquée nous avons constaté :

une image normale de la cavité utérine ainsi qu'une bonne permiabilité tubaire alors que Madame V... (obs. 57) a subi une myomectomie (comme temps complémentaire d'une césarienne) d'un myome interstitiel, gros comme une tête de foetus, qui comprimait et étirait la portion interstitielle de la trompe gauche et que Madame R... (obs. 56) présentait un myome interstitiel de la taille d'un ballon de rugby, s'étendant au niveau de la face postérieure de l'utérus, et entraînant une déformation importante de la cavité utérine : Là aussi, la myomectomie fut le temps complémentaire d'une césarienne à terme.

## VI - RESUME DE L'ANALYSE DES OBSERVATIONS -

A. - 71 observations ont été analysées parmi lesquelles nous notons :

1°) Un plus grand nombre de primipares : (les 3/5) et, parmi celles-ci, environ les 3/4 sont âgées de 30 à 40 ans.

2°) un nombre important de femmes jeunes et multipares porteuses de fibromyomes.

B. - Dans l'ensemble, il existe une majorité de fibromyomes du corps, avec un plus grand nombre de myomes interstitiels, le plus souvent uniques et volumineux.

C. - Sur ces 71 observations

1°) 3 femmes seulement étaient suivies pour stérilité primaire.

2°) 4 femmes ont subi une myomectomie au début d'une grossesse qu'elles ont mené à terme sans difficulté.

D. - Le nombre d'avortements spontanés a été de 15,7%

E. - plus de 80% de ces grossesses associées à un fibromyome sont allées à terme.

F. - En ce qui concerne l'accouchement, on peut remarquer que la césarienne a été pratiquée dans 43% des cas et que les myomes ont joué d'une manière déterminante dans 13 cas et importante dans 7 cas.

D'autre part, sur les 26 césariennes pratiquées, 16 ont été accompagnées de myomectomie dont les suites opératoires se sont révelées excellentes.

Qu'il nous soit permis notamment d'insister sur les 3 observations (44, 56 et 57) où des fibromyomes, remarquables par leur volume dans les deux dernières et par leur nombre impressionnant dans la première. Ils ont été traités par une myomectomie, complémentaire de la césarienne :

Cette intervention s'est révélée d'un intérêt tout particulier tant du point de vue obstétrical que gynécologique.

## OBSERVATIONS

Madame A... Primipare de 37 ans.

observation n°1.

. 1ères règles à 11 ans
cycles de 28 jours/3

. Antécédents gynécologiques
fibromyome connu

. Grossesse

Dès le début clinique on note 1 fibrome de la lèvre antérieur du col 1 myome, de la taille d'une orange, prolabé dans le Douglas sans troubles rectaux.
non douloureux spontanément.
légèrement sensible au TV.

- Traitement : Distilbène 15mg/jour 1mois 1/2.

- Evolution de la grossesse sans incidents jusqu'au 7ème mois où on note l'ascension du myome qu'on ne retrouve plus dans le Douglas.

. Accouchement

- Présentation céphalique
- Accouchement normal au terme de 8 mois 1/2.
- garçon vivant pesant 2780gr.
- Délivrance naturelle et complète

. Suites de couches

normales - indolores et apyrétiques.

Madame A... quatrième pare de 32 ans

observation n°2.

cycles menstruels de 30j/4.

Antécédents

- Thyroïdectomie pour goître en 1948. (23ans)
- 3 grossesses et accouchements normaux à terme.

Le diagnostic de fibromyome est porté lors du troisième accouchement.
Tuberculose pulmonaire ulcéro nodulaire gauche.

4ème grossesse.

- débute alors que la femme se trouve en cure sanatoriale.
- petites métrorragies sans lendemain vers 5mois 1/2.
- Il existe un fibromyome de la taille d'une mandarine au niveau de la face antérieure de la partie basse du corps utérin.

Accouchement

normal à terme
présentation céphalique
dilatation : 3 heures
expulsion : 2 efforts expulsifs
garçon vivant pesant 3500g.

Delivrance naturelle et complète.

Suites de couches

normales
apyrétiques.

Madame F... Primipare Tertigeste de 27 ans.

observation n° 7

. 1ères règles à 11 ans
cycles de 28 jours/4

. 2 fausses couches

de 1 mois sans curetage

de 6 semaines suivie de curetage

. Troisième grossesse

Vers 6 semaines

Le volume utérin est plus important que ne le voudrait le retard de règles.

l'utérus est rétroversé

un BHG met en évidence une insuffisance de préguandiol

Traitée par Lutogyl et Ephynal forte

- à 2 mois 1/2

- un nouveau BHG montre cette fois, une insuffisance folliculinique et de prégnandiol de 17 cétos à la limite supérieure de la normale

Trait. : Lutogyl et Ethinyl oestradiol

Evolution normale jusqu'au 8ème mois

- 8ème mois

ou l'on découvre un fibromyome de la taille d'un gros oeuf au niveau du fond utérin.

. Accouchement

Normal à terme - fille pesant 3400g. D N C

. Suites des couches :

Normales apyrétiques. utérus rétroversé comme avant la grossesse.

Madame G... Primipare de 30 ans.

observation n°15.

1ères règles à 12 ans.

cycles de 25j/10 - dysmenorrhée.

Antécédents.

Hyperménorrhée primaire

- appendicectomie en 1940.

- en 1956 (la femme est alors âgée de 28 ans et consulte pour stérilité depuis 4 ans)

On pratique une annexectomie Dte et une myomectomie.

. La grossesse qui débute un an après ce traitement évolue normalement et se termine au 8ème mois

par une application de Forceps

enfant vivant pesant 2170gr.

Une D A systématique

vérifie l'intégrité de la cicatrice de la myomectomie antérieure.

Suites de couches

normales.

Madame H... P... Tertipare de 31 ans

observation n°25.

. 2 grossesses normales suivies d'accouchement normaux à terme

en 1948 (19 ans)

en 1952

. 1 fausse couche de 3 mois suivie de curetage en 1958

. 4ème grossesse marquée au 3ème mois par des douleurs spontanées de la F I D. accompagnées de pertes de sang "lie de vin"

Le TV

trouve un utérus correspondant au retard des règles avec une masse droite, faisant corps avec l'utérus. de la taille d'une orange.

Un B.H.G.

met en évidence une élimination normal des stéroïdes.

Tout rentre dans l'ordre avec le repos et des antispasmodiques (spasmaverine).

Le fibrome reste alors asymptomatique du point de vue fonctionnel jusqu'au terme de la grossesse.

. Accouchement

Normal à terme - Présentation céphalique fille pesant 3020gr.

. Suites des couches

apyrétiques - indolores

. 1 mois après : Le TV se trouve un utérus dont la corne D est plus développée.

Madame L... Primipare de 27 ans.

Observation n°27.

. antécédents non connus.

. grossesse

à 4 mois 1/2

on note l'existence de 2 fibromyomes à droite, au niveau du S.I. ils sont mobiles et indolores.

à 7 mois

on retrouve les 2 myomes au ras du pubis ils sont mobiles et indolores.
- La femme accuse quelques tiraillements sous ombilicaux au cours du 8ème mois.

. Accouchement

normal à terme

dilatation en 3 heures.

Expulsion en 40'

garçon criant immédiatement pesant 4120g.

. Délivrance naturelle et complète

. Suites des couches

allaitement au sein - normales - indolores apyrétiques -
le TV retrouve un fibromyome biloculé d'une taille égale à celle du corps utérin.

Suites médiates.

Retour de couches 4 mois après l'accouchement après sevrage du nourrisson.

puis règles régulières.

Un an après 1958 débute une deuxième grossesse qui évolue normalement. Les 2 fibromes ne donnent aucun signe fonctionnel.

Madame P... Primipare de 33 ans

observation n°29.

. Cycles de 30 jours avec ménorragies

. Subit en 1942 soit à l'âge de 15 ans une appendicectomie.

Après l'appendicectomie

douleurs FiD cataméniales.

. Première grossesse.

- marquée dès 2 mois 1/2 par des douleurs spontanée de la Fid et une leucorrhée abondante.

L. TV.

objective la présence d'un fibromyome de la taille d'une orange sur le bord droit de l'utérus.

La grossesse évolue normalement jusqu'au terme.

. Accouchement à terme

normal, rapide durée du travail 3h15 garçon criant immédiatement pesant 3150g.

DNC.

. Suites des couches

marquée par quelques douleurs sus pubiennes

apyrétiques (sans antibiothérapie)

allaitement maternel.

Le TV individualise 3 fibromyomes

1 gros pédiculé au niveau du fond utérin

2 myome sessileun sur le haut du bord droit.

1 au milieu du bord gauche.

2 mois après l'accouchement

le corps utérin reste bosselé par plusieurs myomes: une myomectomie est conseillée.

4 mois après. Pas de Retour de couches

l'utérus a retrouvé une taille normale mais reste irrégulier présente des petites bosselures.

Une myomectomie est à nouveau conseillée mais la femme préfère attendre le printemps.

9 mois après l'accouchement

Retour de couches puis règles régulières 30/4

sans ménorragies ni dysménorrhée qui étaient habituelles avant la grossesse.

Au TV :

l'utérus, de taille normale, mobile, est multimyomateux.

- L'amélioration des troubles fonctionnels fait temporiser.

Madame B... Primipare de 36 ans

observation n°34.

. Cycles menstruels irréguliers - Varices depuis l'âge de 18 ans règles peu abondantes - pesanteur rectale.

. femme ayant subi une myomectomie à l'âge de 31 ans. (en dehors d'une grossesse) (Dr.Musset)

pas de modification du cycle ni des SF mentionnés plus haut.

. 4 ans après survient une grossesse dont l'évolution est strictement normale et à l'issue de laquelle on pratique une

. Césarienne

pour présentation du siège chez cette femme dont l'utérus a subi une myomectomie.

on ne retrouve aucune trace de myomectomie ni de zone fragilisée.

sur l'utérus, il existe 2 petits fibromes au niveau de la face antérieure : ils sont laissés en place étant donné leur taille (cerise).

. Suites opératoires

normales.

. Plus tard.

le cycle se régularise à 28 jours.

les règles sont plus abondantes.

les pesanteurs rectales ont disparu.

La circulation veineuse des membres inférieurs et inchangée.

Madame L... Primipare de 36 ans.

observation n° 41

. 1ères règles à 13 ans. cycles 28/5.

. mariée à 30 ans.

Antécédents gynécologiques -

Consulte en mai et novembre 1959 pour métrorragies provoquées (rapports) de sang rouge peu abondantes.

Sans ménorragies.

Le TV : met en évidence un fibrome de la face postérieure de l'utérus :

. Une Hystérosalpingographie pratiquée en janvier 1960 donne une image normale (8.I.60)

. Le cycle menstruel suivant cet examen complémentaire est marqué par un début de grossesse (DR le 24.II.60) on sursoit à la myomectomie

Le début de la grossesse est normal en dehors du fait que la hauteur utérine est plus importante que ne le voudrait le retard des règles.

- Au 7ème mois 1/2 un fibromyome de la taille d'un oeuf de poule est enclavé la présentation céphalique est élevée.

Les examens de laboratoires pratiqués sont normaux pour l'urée sanguine et la crase sanguine, accélérée pour la vitesse de sédimentation : 75 - 115.

La grossesse évolue jusqu'au terme.

. L'accouchement se termine par une césarienne en tout début de travail pour fibrome praevia opérateur Docteur COTTRELL.

le fibrome de la face postérieur, enclavé dans le douglas est de la taille d'un pamplemousse. Il existe un autre fibrome sur la face antérieure de l'utérus.

Anatomie Pathologique (Docteur MORICARD)

Nécrobiose aseptique du fibrome praevia.

Madame L... Primipare de 35 ans

Observation n°44

- 1ères règles à 12 ans
  cycles réguliers 28j/4
- appendicectomie à 12 ans
- Début de grossesse à 34 ans

au 3ème mois

troubles urinaires importants

le diagnostic d'association fibrome et grossesse est porté sur un utérus en rétroversion.

Réduction de la rétroversion par le Docteur MUSSET.

Repos sur le ventre.

au cours du 4ème mois

femme vue tous les 8 jours

à la fin du 4ème mois

un fibrome bas situé à gauche

un plus petit se trouve à droite.

Distilbène 10mg par jour pendant 6 semaines

au cours du 5ème mois

le plus gros des deux fibromes semble se dédoubler en deux noyaux.

1 en haut à gauche et

1 dans le bassin

On note à la fin de ce mois, des crises douloureuses abdominales sans modifications des fibromes au TV.

- Repos.

Le fibrome inférieur reste enclavé jusqu'à la fin de la grossesse qui se termine au 8ème mois par une

Rupture spontanée prématurée des membranes qui précèdera les 1ères contractions utérines de 48 heures.

Le fibrome praevia est de la taille d'une orange situé à gauche en avant.

La présentation céphalique est légèrement déviée à droite.

Dès le début du travail le fibrome praevia remonte n'est bientôt plus atteint au TV.

La tête foetale se centre puis plonge dans l'excavation

Mais les membranes sont rompues depuis 48 heures

le col reste long et fermé

les CU ne sont pas régulières.

On se décide alors à pratiquer une césarienne, opérateur Docteur CHADEYRON. (qui met au monde une fille de 2820g vivante) suivie d'une Myomectomie (fibrome de la taille d'une orange situé à la partie inférieure du bord utérin gauche).

Par l'incision du S I on pratique 2 autres myomectomies:il s'agit de 2 myomes sous muqueux de la taille d'une prune situés au niveau de la corne utérine gauche.

Suites des couches : apyrétiques - Retour des couches 6 semaines après.

Madame M... Secondipare de 37 ans.

Observation n°45

. 1ères règles à 12 ans

cycles de 26j/5

Dysménorrhée primaire

. 1ère grossesse en 1952. (31 ans)

normale

Accouchement normal à terme

Enfant vivant pesant 3750g.

Suites de couches normales

. 2ème grossesse en 1957

Vers le 3ème mois apparait une douleur anorectale à irradiations lombaires, qui s'accentue au cours de l'évolution de la grossesse.

- à 6 mois 1/2 on découvre un kyste de l'ovaire prolabé dans le Douglas. opérateur Docteur CHADEYRON.

La femme entre en travail au terme de 8 mois 1/2 on pratique une césarienne en tout début de travail pour kyste de l'ovaire praevia : annexectomie unilatérale et triple myomectomie de trois fibromyomes répartis entre le mésovarium, le ligament rond et la face antérieure de l'utérus.

Suites opératoires

normales, apyrétiques

ne s'est pas présentée en consultation post natale.

Madame P... Primipare tertigeste de 28 ans

observation n°48.

. 1ères règles à 11 ans

cycles de 30/2

. 2 fausses couches

La 1ère provoquée en 1947

la 3ème de 1mois, spontanée, en 1956

toutes deux suivies de curetage.

. La grossesse de 1957 débute sans incident jusqu'au 3ème mois où la femme accuse des

Pelvialgis accompagnés de Polla Kyurie et de dysurie.

troubles qui s'amendent d'ailleurs rapidement et laissent évoluer la grossesse jusqu'au 8ème mois 1/2 où les membranes se fissurent : il s'agit d'une présentation céphalique haute et mobile.

L'utérus est un peu tendu.

La rupture des membranes se complète précocement laissant s'écouler un liquide purée de pois alors que la présentation céphalique reste haute et mobile avec une dilatation stationnaire.

On pratique une césarienne : opérateur : Docteur Madeleine LAMY garçon vivant pesant 3800g.

L'utérus est parsemé de petits myomes qu'on laisse en place : on fait la myomectomie d'un fibromyome intra cavitaire de la taille d'un gros oeuf.

A noter que l'ovaire droit est scléro Kystique et le gauche porteur d'un kyste séreux de la taille d'un abricot.

- Suites opératoires :

normales, apyrétiques.

Madame R... Secondipare de 31 ans

Observation n°49

. 1ère grossesse normale

terminée par une césarienne (indication précise non retrouvée) maladie hémolytique importante du nouveau né (incompatibilité foeto maternelle dans le système rhésus).

. 2ème grossesse

sans signes fonctionnels anormaux malgré l'existence d'un kyste de l'ovaire droit et de fibromyomes découverts au cours du troisième trimestre de la grossesse.

- à 8 mois en raison de l'incompatibilité rhésus

Césarienne itérative

garçon vivant pesant 3080g.

ablation d'un kyste dermoïde de l'ovaire droit.

L'utérus est porteur de nombreux myomes pour les 3 plus volumineux desquels on pratique une myomectomie.

- Suites opératoires :

apyrétiques normales.

Madame V... Primipare de 32 ans

Observation n°51

. 1ères règles à 13 ans

cycles réguliers de 28j/1

avec dysménorrhée.

. 1ère grossesse en 1951 (elle est alors âgée de 26 ans) un fibromyome en nécrobiose force à pratiquer une myomectomie qui est suivie de fausse couche.

. en 1953. Deuxième grossesse
deuxième fausse couche au 4ème mois

. fin 56
troisième grossesse au 3ème mois de laquelle un utérus très fibromateux se révèle porteur d'un fibromyome du fond utérin de la taille d'une mandarine.

- Distilbène
- au 5ème mois devant un col dévié on évoque la possibilité de synéchies utérines secondaires à la première myomectomie.
- cependant au 6ème mois,
  l'utérus est souple
  le col bien centré
  - Distilbène.
- à 8 mois 1/2
  présentation céphalique
  dos à gauche
  on décèle de nombreux petits fibromyomes dont 2 de la taille d'une mandarine : 1 du fond utérin, 1 dans la F I G.

Le travail se déclenche spontanément, la dilatation reste stationnaire.

On décide une voie haute : Docteur Madeleine Lamy
garçon pesant 2230g.
nombreux myomes sous muqueux
aucune synéchie.

Paroi utérine bourrée de myomes (une trentaine) pour les plus volumineux desquels on pratique dix myomectomies au niveau du fond et de la corne gauche.

- Suites opératoires
  apyrétiques, normales.

Suites lointaines :
régression complète de la dysménorrhée préexistant à la grossesse.
résultat maintenu actuellement, soit un recul de 4 ans.

Madame S... Tertipare de 36 ans.

Observation n°53.

. Femme porteuse d'une malformation utéro vaginale
utérus didelphe
vagin double
cycles menstruels réguliers tous les 22jours.

. 1ère grossesse 1949
évolution normale
Accouchement prématuré en présentation du siège.
Enfant réanimé pesant 2000g.

. Deuxième grossesse en 1950 : évolution normale
Césarienne à 8 mois de grossesse pour non engagement de la présentation et utérus didelphe.

. Troisième grossesse en 1959.
Petites métrorragies au cours des 2 premiers mois.
Puis évolution sans incidents jusqu'à 8 mois 1/2 où se produit la rupture spontané prématurée des membranes. Il s'agit d'une présentation de siège décomplété dans l'utérus gauche avec une masse praevia.

Une césarienne donne une fille de 2500g. Opérateur Docteur GUILLAUMIN respirant après désobstruction et suivie d'une myomectomie d'un myome de la taille d'une orange situé sur l'hemiutérus praevia.

Anatomie pathologique Docteur PERROT.
fibromyome richement cellulaire sans signes de nécrobiose.

Madame R... Primipare de 38 ans

Observation n°56.

. 1ères règles à 12 ans

cycles 30j/4 irréguliers

pollakiurie.

. La grossesse, qui survient au début 1960, pose le problème de son âge étant donné la grande irrégularité menstruelle.

- à l'examen clinique

la hauteur utérine correspond à une grossesse de 3 mois 1/2. La possibilité de l'existence d'un fibromyome de la face postérieure de l'isthme est évoquée.

. Un bilan hormonal de grossesse (méthode JAYLE) dose une élimination urinaire des stéroïdes correspondant à une grossesse de 1 mois.

- à 3 mois effectifs de grossesse.

le fond utérin est à l'ombilic, on a l'impression nette d'un fibrome de la taille d'une orange au niveau de la corne gauche en arrière.

Bilan hormonal : normal

- à 4 mois effectifs de grossesse

on à l'impression que la grossesse n'est développée que dans la moitié droite de l'utérus.

Il existe à gauche un gros myome postérieur, déviant le corps utérin et le col à droite.

Et en approchant du 5ème mois, le fibromyome semble avoir augmenté rapidement de volume et d'une façon importante.

Du 5ème au 7ème mois évolution normale, à 8 mois le foetus est en siège, le dos à droite le col est comme écrasé vers la droite par le myome dont la taille est évaluée à un ballon de rugby.

En confrontant la clinique et les résultats des bilan hormonaux de grossesse on fixe la césarienne au 4.XI.60, à un terme évalué à 8 mois 1/2. Opérateur : Docteur Madeleine LAMY.

Lors de l intervention, on trouve un utérus complètement tordu sur son axe, vers la droite, par un volumineux myome situé en arrière et à gauche.

L'hystérotomie segmentaire transversale est déportée à droite et se révèlera médiane après la détorsion utérine concomitante à la myomectomie.

- On extrait un garçon pesant 3000g. vivant.

Par l'incision du segment inférieur on constate que la muqueuse utérine est normale.

Myomectomie

D'un myome pesant 1kg500. Le clivage est facile sauf au niveau du fond utérin et de la corne gauche.

Péritonisation très satisfaisante.

- Suites opératoires

immédiates

sous pénistrepto 1M 1gr.

apyrétiques

asymptomatiques

examens sanguins normaux. (Urée sanguine, TS.TC.NG.FS)

médiates

26è jours

la femme a retrouvé son poids d'avant la grossesse

elle présente quelques pertes roussâtres.

au TV :

l'utérus est encore volumineux à 2 travers de doigts au dessous de l'ombilic

latéro dévié à droite.

sensible à la pression.

le col normal est un peu dévié à droite.

les CDS sont libres.

2 mois après

poids stationnaire.

retour de couches le 29.XII : soit 7 semaines après l'accouchement.

- La pollakiurie qui précédait la grossesse a disparu.

au TV : L'utérus de volume normal est
médian
mobile
indolore
le col postérieur
petit sain, non dévié.

Résultats exceptionnellements bons.

3 mois 1/2 après une Hystérosalpingographie montre une cavité utérine normale avec passage tubaire bilatéral.

Madame V... Primipare de 22 ans

Observation n°57.

. Cycles de 30jours - 7 à 8 jours
ménorragies et
dysménorrhée

. Consulte pour la première fois avec une hauteur utérine de 28 cm.

- BDC +
- tête foetale sous costale droite.
- une tuméfaction arrondie, dure, fait corps avec la corne gauche.

- Au TV, col postérieure dévié à G.
Segment inférieur non formé
Siège élevé
- Une radiographie du contenu utérin (fig. )
montre un foetus en siège,
paraissant 6 à 7 mois
refoulé à droite par une masse qu'on ne voit pas sur le cliché.

- Un dosage des stéroïdes urinaires (Professeur JAYLE) montre une élimination correspondante à une grossesse de 6 mois 1/2.
  alors que la hauteur utérine est alors de 30 cm.
- L'urologue, consulté confirme que la masse de l'hypocondre gauche n'est pas d'origine rénale. Sur les bases concordantes de la radiographie du contenu utérin et des dosages hormonauxn Le terme est fixé vers le 19 mai 1960.

A cette date

- Si le segment inférieure s'est ébauché
- la présentation, en siège décomplèté n'est pas centrée.
- l'utérus est un peu tendu.
- Le fibromyome de la corne gauche est volumineux.

On décide une césarienne :

- fille vivante pesant 2850g

opérateur { Docteur J.P. GUILLAUMIN et Madeleine LAMY

- La trompe gauche est tendue sur le myome qu'elle circonscrit en avant et en haut
- Myomectomie d'une masse grossièrement sphérique de la taille d'un melon, interstitielle.
- La cavité utérine n'a pas été ouverte, la trompe gauche ni les vaisseaux fundiques atteints.
- capitonnage puis péritonisation satisfaisants.

Suites opératoires

1/ immédiates

. simples sous terramycins 3j.
. puis fébricule à 37°8 pendant 10 jours
. sortie le 13e jour.

2/ médiates

Retour de couches le 30.7.60 soit 2 mois 1/2 après puis cycles de 30j/4.

Sans ménorragie ni dysménorrhée

au TV : utérus médian, taille et consistance mobile indolore.
CDS souples.

Madame C... IIème pare 36 ans

Observation n°60

. 1ères règles à 15 ans

cycles de 28/4

. Antécédents

1941

grossesse normale

accouchement à terme

Forceps avec incision du col - épisiotomie enfant vivant.

1947

Cure chirurgicale de rétroversion utérine

Résection du nerf présacré

Kystectomie au niveau de l'ovaire gauche.

de 1950 à 1957

Stérilité II involontaire.

. Grossesse

- Dernières règles le 16 XI 1957
- Diagnostic de grossesse porté à la 6ème semaine, découverte concomitante d'un volumineux fibromyome sur la face antérieur et à gauche de l'utérus.
- à 3 mois 1/2 de grossesse : fibrome douloureux mais non ramolli.

- Fausse Couche Spontanée

- 4ème mois
- Curage digital pour non décollement du placenta.

Suites immédiates

normales - apyrétiques.

Trois mois plus tard (7.58)

Hystérectomie totale opérateur Docteur COTTRELL

Compte rendu opératoire :

- Multiples myomes (de la face antérieure et du bord droit de l'utérus) dont 2, un du fond et 1 de la face antérieure, sont en nécrobiose.
- Les 2 annexes adhérent, plus à droite qu'à gauche, au Douglas et à la face postérieure du ligament large.
- L'ovaire gauche est atrophique.

Madame D... Secondipare de 45 ans

Observation n°61.

. Premières règles à 12 ans
cycles de 28j/4

. Antécédents obstétricaux.

1944. Grossesse normale
Accouchement normal à terme
Fille vivante 3400g.
Délivrance normale
Suites de couches normales
Allaitement au sein pendant 6 mois.

. 16 ans après cette 1ère grossesse la malade consulte par une aménorrhée de 2 mois.

L'examen du 22.2.58
trouve un utérus gros et dur on envisage de pratiquer une Hystérosalpingographie qui n'est pas faite car le Diagnostic de grossesse est porté entre temps. (Docteur RAVINA)

au 5ème mois

la femme ressent des contractions utérines fréquentes

B D C O

Au TV : Col long entièrement perméable, le doigtier ramène du sang.

à 5 mois 1/2

- utérus plus petit que ne le voudrait le retard de règles
Col permiable - Le doigtier revient taché de sang.

- Rupture spontanée des membranes.
- Expulsion spontanée d'une fille, vivante pesant 900g.

Délivrance artificielle pour non décollement du placenta et hémorragie .

On perçoit 2 fibromes gros comme une noix au niveau du fond utérin.

Suites immédiates :

normales

Plus à distance :

. Aménorrhée secondaire
. L'examen clinique local trouve un utérus en antéversion mobile.
. On pratique une Hystérosalpingographie (après laquelle survient le retour de couches qui montre des Synéchies corporéales.
. Dilatation aux bougies de
Libération de la cavité.
. Une Biopsie de l'Endomètre met en évidence une absence d'activité de C J.
. L'aménorrhée II continue.

Madame G... Secondipare de 36 ans

Observation n°63.

. 1ères règles à 13 ans
cycles de 30j/3

. Fausse couche provoquée 3 mois
curetage
puis stérilité secondaire pendant 10 ans.

. Une Hystérosalpingographie est pratiquée le 24.X.1960
(après un R B G négative du 20.X.1960)
elle montre une cavité utérine plus grande que la normale refoulée à droite par une masse gauche.

Puis (le 26.X) on pratique l'ablation d'un polype muqueux accouché par le col. L'examen gynécologique pratiqué le même jour décèle, au dessus de l'utérus, une masse mobile, dure et bosselée posant le problème du diagnostic entre fibrome pédiculé et kyste de l'ovaire.

Quatre jours après Monsieur Musset pose le diagnostic d'association d'une grossesse de 2 mois et de kyste de l'ovaire droit ou gauche.

- L'intervention du 2.XI.1960 : opérateur Docteur R.MUSSET découvre 2 petits fibromes de la face antérieure de l'utérus et un gros fibrome pédiculé près du fond et du bord gauche.

Myomectomie par section facile du pédicule après ligature progressive.

Pas d'ouverture de la cavité utérine.

Suites opératoires normales apyrétiques sans C U Histo (Moricard) fibromyome en nécrobiose.

- Un mois après le 2.XII.1960
  de petites métrorragies, négligées par la femme, augmentent, deviennent grisâtres, fétides, avec douleurs abdominales et une hyperthermie à 40° La femme, qui s'était jusque là traitée par l'aspirine, consulte le 22.XII seulement.

- Mise en observation.
  Métrorragies et pertes purulentes
  reconnait avoir pratiqué des manoeuvres abortives.
  après sérothérapie antitétanique et antibiothérapie massive l'apyrexie abtenue
  - déclenchement à la spartéine après pose de laminaires.
  - expulsion d'un foetus de 4 mois mort et macéré.

Délivrance artificielle et révision utérine vérifiant l'intégrité de la cicatrice de la myomectomie antérieure.

Madame M... Cinquième pare de 38 ans

Observation n°65.

Antécédents obstétricaux :

3 grossesses normales et Accouchements normaux à terme avec enfants vivants 1937, 46, 48.

1 grossesse normale et accouchement normal à terme en 1950 insertion basse du placenta.

Présentait des métrorragies depuis 1957, soit un an, quand débute une cinquième grossesse dont le tout début est marqué par

des métrorragies

qui augmentent quantitativement et deviennent fétides.

Fausse couche le 4.IV.1958. 2 mois 1/2

- Curage digital
- un myome sous muqueux fait saillie dans la cavité utérine.
- on note d'autre part un myome de la face postérieure de l'utérus.

Suites immédiates sans incident

apyrétiques

Ne s'est pas représentée à la consultation.

Madame V... Primipare de 36 ans

Secondigeste

Observation n°67.

. 1ères règles à 12 ans

cycles de 30j/6.

. Antécédents

après un avortement spontané au 3ème mois d'une première grossesse.

Une Hystérosalpingographie met en évidence un utérus bicorne pas de malformation vaginale - U I V. normale

Une deuxième grossesse débute au cours de l'année suivante.

- métrorragies à 4 mois 1/2
- et rupture spontané des membranes au cours d'un TV.
- Expulsion spontanée d'un foetus vivant (7.XI.1959)
- Délivrance artificielle découvre 3 fibromyomes :

1) un fibromyome de la taille d'une orange latéro postérieur gauche, au niveau de l'isthme, occupant le Douglas et le C D S gauche, refoulant le col en Avant et à droite.

2) 2 myomes de la taille d'une orange 1 sur chacune des 2 cornes.

3) un éperon très net, une corne droite moins développée que la gauche.

4) le placenta est dans la corne gauche et très difficile à atteindre du fait du fibromyome isthmique.

Suites immédiates

normales - apyrétiques

au 9ème jour

- fièvre ondulante autour de 38°
- quelques pertes rosées non purulentes
- à l'examen :

  gros noyaux postérieur, douloureux, non ramolli.
- prélèvement endo utérin :

  pertes hématiques

Sort du Service le 23è jour

Retour de couches sans incidents à la date normale

2 mois après la fausse couche : signes de Nécrobiose

- Consulte pour Métrorragies de sang rouge
  température à 38°
  douleurs pelviennes
  vomissements faciés intoxiqué

La vitesse de sédimentation accélérée : 1ère h : 35, 2è h : 68

- après une amélioration qui se maintient 3 semaines, si l'état Général est plus satisfaisant.

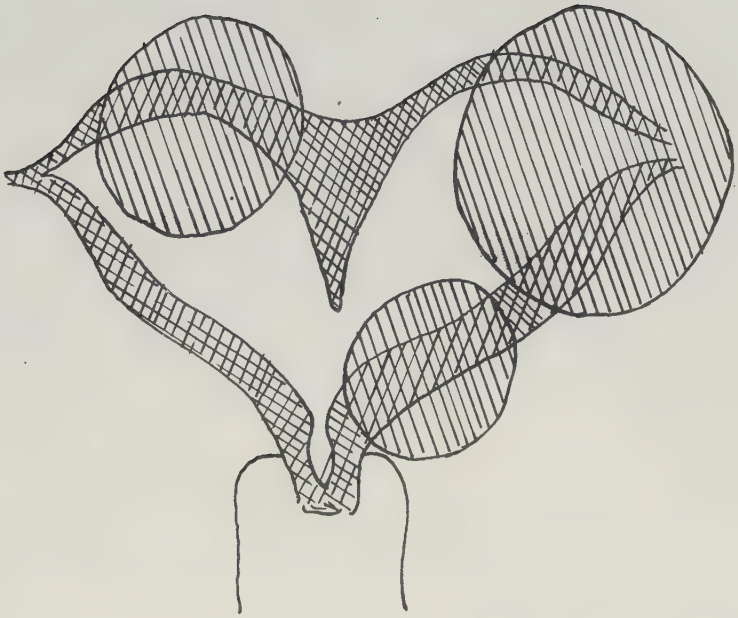

Madame V... Observation n° 67

Avortement spontané utérus malformé porteur de 3 fibromyomes dont 1 isthmique.

les métrorragies reprennent

la vitesse de sédimentation est encore plus accélérée

1ère H : 45 2ème H : 87

L'intervention est décidée 4.II.60 Docteur COTTREL

- Enorme utérus, remontant à l'ombilic porteur de multiples fibro myomes.
- annexes apparemment saines.
- tentative de myomectomie au niveau de la corne droite mais absence de plan de clivage : une grande partie de la muqueuse s'en trouve enlevée.
- l'exploration de la cavité utérine révèle l'existence de multiples polypes fibreux.

- Hystérectomie totale avec ablation des 2 annexes.

- Suites opératoires sans incidents.

au 12ème jour Vitesse de sédimentation

| 1ère H | 2ème H |
|---|---|
| 34 | 67 |

- Ana path (Moricard)
  - fibromyomes en nécrobiose
  - ovaires : follicules en développement.

Madame K... 8ème pare 28 ans

Observation n°71

Antécédents

Pleurésie séro fibrineuse droite en 1957

7 grossesses et accouchements normaux à terme de 1952 à 1959.

1 avortement spontané à 3 mois 1/2 - Curettage.

Grossesse :

Absence de signes fonctionnels pouvant faire évoquer le diagnostic d'association myome et grossesse.

Des impressions anormales recueillies au cours des examens du 3ème et 4ème mois ont permis d'évoquer le diagnostic de myome sans le retenir.

Accouchement

Césarienne pour gros myome praevia suivie d'Hystérectomie subtotale opérateur Docteur GUILLAUMIN.

Madame K... est admise en début de travail avec un col dévié à droite. Une masse praevia d'un volume supérieur à celui d'une tête d'enfant occupe le flanc antérieur gauche du segment inférieur. Le foetus est élevé en oblique : il n'y a pas de présentation.

Césarienne en début de travail :

La masse praevia correspond à un très gros myome segmentaire. On incise transversalement le segment inférieur en remontant en haut et à droite vers la corne.

Extraction d'un garçon pesant 3010g.respirant immédiatement.

Délivrance manuelle. Rétraction utérine - Le myome est alors 2 fois plus gros que le corps utérin,

En raison de l'importance du myome, de son siège qui va amener à créer un vaste décollement à la base du ligament large si l'on veut l'énuclée enfin en raison de l'âge et de la parité ainsi que de l'incision atypique utilisée pour l'extraction on décide de pratiquer une hystérectomie.

Conservation ovarienne bilatérale

Hystérectomie subtotale.

- Suites opératoires :

Normales.

## CONCLUSIONS

1 - Sur 15.000 accouchements, soit la totalité de ceux pratiqués au cours des quatre années 1957 à 1960 dans les Maternités de L'Hôpital Lariboisière et du Centre Hospitalier de Saint-Denis, nous avons recueilli 71 observations de femmes enceintes porteuses de myomes volumineux ou multiples.

2 - Ces 71 observations ont montré que la myomectomie, soit pendant la grossesse, soit associée à la césarienne au cours du travail au voisinage du terme, était l'intervention de choix dans tous les cas où une solution chirurgicale s'avérait nécessaire.

3 - En effet, dans les cas où le fibrome est moyennement volumineux, on peut se contenter de surveiller attentivement la grossesse et l'accouchement sans intervenir. En règle générale, la grossesse se déroule sans accidents et l'accouchement se fait par les voies naturelles sans complications.

4 - Si un accident évolutif du myome oblige à intervenir en cours de grossesse, on pratique la myomectomie. Dans la totalité des cas que nous avons étudiés, elle n'a pas entravé l'évolution normale de la gestation.

5 - Si une dystocie, relevant ou non du fibrome, justifie une césarienne au cours du travail, on complète alors la césarienne par une myomectomie.

Les résultats ont été excellents dans les 16 cas tirés de nos 71 observations.

6 - Si on découvre, en début de grossesse, un fibrome très volumineux ou des myomes multiples qui, en dehors de toute gravidité, auraient posé à eux seuls une indication opératoire, il semble que l'on ait intérêt à laisser évoluer la grossesse :

La solution de choix, dans ces cas, est l'association, au voisinage du terme, de la césarienne à la myomectomie, d'ailleurs facilitée par l'imbibition gravidique des tissus.

Cette intervention combinée donne d'excellents résultats tant du point de vue immédiat qu'en préservant l'avenir gynécologique et obstétrical de ces femmes.

Vu, le Président de Thèse

Professeur FUNCK-BRENTANO

Vu, le Doyen de la Faculté

Professeur L. BINET

Vu et permis d'imprimer

Le Recteur de l'Académie de Paris

J. SARRAILH

# BIBLIOGRAPHIE


ALBIERI W. Fibromes et grossesse (résumé français) An. brasil. Gin. Obst. Juin 51 - 31 - n° 6 300.324

BABINET Nécrobiose - Aseptique de fibromyomes durant la grossesse. Thèse Paris 1958.

BARON Enclavement d'un fibrome du fond utérin dans l'excavation pelvienne durant toute la grossesse.
Bul. Féd. Soc. Gyn. Obst. Août-Septembre 1956 - 8, n° 4 499.500.

BAZAN J. Myome et Puerpuéralité - Semaine Méd. 14.12.50 -

BENTAIN Myome et grossesse
Ther - Gegenn - Juin I939 - 80 n° 6 - 247.250.

BLOT "Sur les tumeurs fibreuses pendant la grossesse" - Bulletin de la Soc. de Chir. 10-2 et 10.3.1869 - 42-47 111.114

BRETECHE Fibrome et stérilité
Gyn. et Obst. - T.3 n° 4 1951 - 490.492.

BRIERE 113 cas de fibrome et grossesse
Thèse Paris 3 Avril I956 n° 168

BRINDEAU A. - Le traitement chirurgical des fibromes utérins pendant la puerpuéralité : Communication - Bull. Acad. Méd. I9 Mars I946 - 130 - n° 59 - 10-11-190-194-

BRINDEAU A. - Rapport au 6ème Congrès de l'Association des gynécologues et obstétriciens de langue française - Bruxelles I929
Gynécologie et obstétrique - I929 - Tome 20- p. 255 à 271.

BRINDEAU A. - Quelques réflexions sur la grossesse compliquée de fibromes utérins -
Journal de Méd. & Chir. 10 Août 1933.

BROCQ-BECLERE - Précis de gynécologie
Masson & Cie - I 7I8

BURTHIAULT R. - La nécrobiose aseptique des fibromes au cours de la gestation.
Rev. Française Gyn. Obst. Avril 1942 - 37 - N° 4 - 113-121.

CAZALS F. - Contribution à l'étude de la myomectomie et de ses conséquences sur l'avenir obstétrical.
Thèse Paris 1959 -969 - n° 4 -

CHALIER & BROCHIER A.
- Fibrome praevia et grossesse - Opération à terme en une même séance - Césarienne et myomectomie .
CR. Soc. Française Gyn. Oct. I955 - 25 - n° 6 - 254.256.

CHALIER A. & LYONNET R.
- Gros fibrome utérin praevia ; césarienne à terme et myomectomie - phlébite consécutive guérie en quelques jours par les traitements ambulatoires et anticoagulants associés.
Gyn. Obst. 1948-47 n° 6 bis - 1172-1174.

CHARLEWOOD C.P.
- Quelques aspects de la pathologie des fibromyomes utérins pendant la grossesse.
I Obst. Gyn. Brit. Emp. Déc. I938, 45, n° 6 999 - 1002.

CHOSSON J. & SERMENT H.
Fibrome utérin et grossesse
Sem. Hôp. Paris 6 Mars 1956 - 32 n° 14

CIBELLI J.F. - Dégénérescence rouge aiguë d'un myome utérin compliquant une grossesse.
New-york - State. J. Méd. Ier Octobre I957 57 n° 19

COTTE G. & MAGNIN P.
- Les grossesses consécutives aux myomectomies - Gyn. & Obst. Mars 139 - 39.

DA ROCHA DITTA H.
Quelques aspects des fibromes contemporains de la grossesse.
Rev. Brasil. Cir. Janvier I954 - 27 40

DEPAUL - Discussion sur les tumeurs fibreuses de l'utérus - Bull. Soc. Chir. 24 mars 1869 - 140 142.

DESNOYERS & TOYER-ROSAT
- 3 cas de ruptures de cicatrices utérines - Soc. de Gyn. Obst. de Paris 3 avril I944.

DOUAY - Congrès de l'Association des gynécologues et obstétriciens de langue Française - Bruxelles 1929.

D'OUTREPONT
- Arch. de Méd. 1830 - 1ère série - T. XXIII p. 121.

DUBOIS J. & NEUMANN E.
- Nécrobiose d'un volumineux fibrome trois semaines après un accouchement normal.
Bull. Féd. Soc. Gyn. Obst. Avril-Mai 1957 - n° 2.

DUMONTIER L. - Contribution à l'étude des fibromes praevia au cours de la grossesse.
Thèse Paris 1942 (2-7) - n° 205.

FISCHER G. - Que faire en cas de grossesse compliquée de fibrome ?
Concours Méd. 4 Déc. 1938 - 60 - n° 49

FUNCK BRENTANO P. & CHIRIE M.
Myomectomie et grossesse
Gaz. Médic. Mai 1952 - 59 - n° 10

FUNCK BRENTANO P.
- Myomectomie et grossesse.
Mémoires de l'Acad. de Chir. 22 Avril 1959

GAINEY H.L. & KEELER J.F.
- Myome sous muqueux dans une grossesse à terme.
Am. J. of. Obst. and Gyn. - Oct. 49-58 n° 4 - 727-737.

GROSESCO I & FLORIAN E.
Fibrome utérin avec évolution rapide pendant la grossesse - Myomectomie au 5° mois, accouchement spontané à terme - Obst. Gyn. Puer. Oct. Déc. 1939 - n° 4.

GAUCHERAUD J. - LABRY R. & DESCOTES J.
- Dystocie absolue par gros fibrome isthmique intra-ligamentaire.
Gyn. Obst. 1950.

GUENIOT - Sur les corps fibreux utérins qui compliquent la grossesse et l'accouchement.
Bulletin de la Soc. de Chirurgie - 3 mars I869 - 91 - 105.

GUIBAL Fibrome du col et dystocie.
Gyn. Obst. Suppl. I949 - 1 - n° 1.

GUILLAUD N. - Intérêt de la myomectomie prophylactique en début de grossesse - A propos de 12 observations.
Thèse Paris 1957 - 489.

HANON & DESSAGNE
Influence de la gestation et de l'involution utérine post-partum sur les fibromyomes.
Gyn. Obst. I948 - 47 n° 3.

HEBERER H. - L'interprétation pronostique de la croissance accélérée des myomes pendant la grossesse.
Deutsche - Med. Wschr. I9 Déc. I952 - 77, n° 50.

HUBER C.P. & HESSELTINE H.C.
Traitement opératoire des fibromes de l'utérus à terme.
Surgery. Gyn. Obst. Mars I939 - 68.

KELLER Congrès de l'association des gynécologues et obstétriciens de Langue Française - Bruxelles I929.

KELLER & A. GINGLINGER
- La chirurgie en obstétrique.
Masson & Cie I946 - p. 93 à 103.

KESE G. Déformation par compression d'origine intra-utérine dans un utérus fibromateux chez un enfant à terme - 2 BL. Gyn. 21 - Déc. I957.

LABEY - Indications du traitement chirurgical dans les fibromes - Rapport au Congrès Français de Chirurgie - I924 - Masson edit. Paris.

LACHAPELLE Mme - Mémoires - t. III - p. 382 .

LACOMME Pratique obstétricale - Masson & Cie I960 - II - 1057 -1069.

LAFONT & FULCONIS Diagnostic étiologique de la stérilité - EMC - Gynéco. 1952.

LAMASSIAUDE P. - Du fibrome au cours de la grossesse - Opérations conservatrices - Thèse Paris I947 - n° 141.

LANTUEJOUL - Sur les difficultés du pronostic dans certains cas de fibrome et grossesse. 6è congrès de l'Association des Gyn. et Obst. de langue Française - Bruxelles 1929.

LANTUEJOUL & BADIE - De l'accouchement chez les femmes porteuses de fibromes Bull. Acad. Nat. Med. 22.4.47 - 131 - n° 15-16 - 261-263.

LANTUEJOUL & MERGER Traitement des fibromes au cours et en dehors de la puerpuéralité. Gyn. Obst. 1942.

LANTUEJOUL & MERGER R. La myomectomie au cours de la puerpuéralité - Livre jubilaire à Amédée - Laffont EMC - I952.

LEIBOVICI - L'avortement chez les fibromateuses - J. Méd. Paris 29.11.1934.

LEROUX M. - Contribution à l'étude de la nécrobiose des fibromyomes de l'utérus pendant la grossesse - Thèse Paris 1923.

LEPAGE - Comptes rendus de la Société d'Obst. de Gyn. et de Pédiatrie - 10 juin I901.

LEVANT A - Du traitement chirurgical des fibromes au cours de la puerpuéralité - Mémoire d'agrégation 1926.

LYONNET R., DUROUX & BIANCO
Dystocie complexe par fibrome praevia et placenta vicieusement inséré, traitement chirurgical
Bull. Ass. Gyn. Obst. Langue Française 1950.

MAGNIE J.E. - Rupture of a myomectomy scar during pregnancy - Journal of Obstetrics and gynecology of the British empire I952.

MAHON & CHASTRUSSE
Onze cas de myomectomie pendant la grossesse et le travail.
Revue France Gyn. et Obst. 11 1947-42 - n° 9 - 311-319.

MAYGRIER - Torsion d'un fibrome sous péritonéal à six mois de grossesse ; accidents graves simulant une appendicite - Opération , guérison et continuation de la grossesse.
Bull. de la Société d'Obstétrique de Paris - 21-2-1901 - 81-83.

MERGER R. - De la myomectomie en France dans le traitement des fibromes ; son évolution historique ses possibilités et ses limites. Les polymyomectomies. Semaine des Hôpitaux - Juillet I950

MICHEL M.Mme - Expulsion d'un gros fibrome dans le post-partum avec inversion utérine - Gyn. Obst. (suppl.) I950 - 2 n° 1- 101-102

MORISSON-LACOMBE J.
Volumineux fibrome praevia - césarienne et myomectomie
Gyn. Obst. I948.

PIET H. Myomectomie pour accidents douloureux d'un fibrome à quatre mois 1/2 de grossesse - avortement.
Gyn. Obst. I952.

PINARD Compte-rendu de la Société d'Obstétrique de Gynécologie et de Pédiatrie I901 - Séance du 10 juin.

PLAGE E. Myome et grossesse
Thèse Berlin 29 Mai I940

PORTES & LAPAGE
Rétroversion de l'utérus gravide fibromateux aux 3° mois de gestation - myomectomie - réduction de la rétroversion - ligamentopexie - accouchement à terme .
Bull. Soc. Gyn. Obst. Novembre I938 - 27 n° 9

POTTER M.G. - Grossesse compliquée de fibromyomes du segment inférieur de l'utérus.
A.M.J. - Obst. Gyn. Juin I940 - 39 n° 6.

REEB & GIRARDIN
Fibrome praevia - césarienne et myomectomie en fin de grossesse
Bull. Soc. Gyn. Obst. Juin I939 - 28 - n° 6

REIS R.A. & SYNYKIN M.B.
Myomectomie au cours de la grossesse
A.M.J. Obst. Gyn. Mai 1939 - 37 - n° 5

RICHELOT Comptes rendus de la société d'Obst. de Gyn. et de Pédiatrie 1901 - Séance 10 Juin.

ROMANA-MONPIERRE
Etude d'une série de grossesses et d'accuuchements dans les utérus porteurs de fibromes
Thèse Paris 24 Mai 1960 - n° 394

SAKART TIMONEN & ESKO PUROL A.
Facteur hormonal et neuro-végétatif dans la génèse des myomes.
Acta. Obst. et Gyn. 1960 - 55 (11) : 720.

SCHWARTZ Grossesse de 4 mois 1/2 compliquée de fibromes, hystérectomie abdominale supravaginale, guérison.
Comptes rendus de la Société d'Obstétrique de Gynécologie et de Pédiatrie - 22.4.1901

TARNIER "Sur les tumeurs fibreuses de l'utérus"
Bulletin de la Soc. de Chirurgie
17-24-2-1869-56-60-65-78.

THIBAULT Bull. de la Société. Anat. I844 - XIX - p. 166

TRAISSAC R. & PERRIN D.
Myomectomie suivie de grossesse
Gyn. et Obst. 1955 - n° 2

TURRETTINI A.
Hémorragie grave du post-partum, élimination d'un fibrome nécrobiosé dans les suites de couches
Rev. Med. Suisse-Rom. 25 juillet I951 - 71 n° 7.

VAN VERTS Congrès de l'association des gynécologues et obstétriciens de Langue Française - Bruxelles 1929.

VARNIER Comptes-rendus de la société d'obstétrique de gynécologie et de pédiatrie - 13 Mai 1901.

VERMELIN Expulsion spontanée d'un fibrome utérin 3 mois après l'accouchement - Gyn. Obst. 1948 - 47 - n° 6 bis.

VERMELIN RIBON & LOUXOT J.
Un cas de rétroflexion partielle de l'utérus gravide par inclusion pelvienne d'un fibrome de la corne droite.
Gyn. Obst. I948 - 47 - n° 6 bis

WEISS J.J. Fibrome et grossesse
Thèse Genève I942 - I943 - 52 p.

ZANETTI L. La myomectomie pendant la grossesse
Minerva. Chir. I5 avril I949 - n° 8 - 213.220.

AGEMP
POLYCOPIE
8, rue Dante
PARIS-Ve
Téléphone : ODÉon 58-90